

UNIVERSIDAD NACIONAL DEL CAAGUAZÚ

FACULTAD DE CIENCIAS MÉDICAS

SEDE CORONEL OVIEDO



**FRECUENCIA Y RESULTADOS DE
ELECTROFULGURACION EN EL MANEJO DE
LESIONES ESCAMOSAS INTRAEPITELIALES
DE BAJO GRADO DEL CERVIX.**

DIANA SOLEDAD HIDALGO NARVAEZ

Coronel Oviedo, Paraguay

JULIO 2018



UNIVERSIDAD NACIONAL DEL CAAGUAZÚ
FACULTAD DE CIENCIAS MÉDICAS
SEDE CORONEL OVIEDO

FRECUENCIA Y RESULTADOS DE
ELECTROFULGURACION EN EL MANEJO DE
LESIONES ESCAMOSAS INTRAEPITELIALES
DE BAJO GRADO DEL CERVIX.

Trabajo de investigación presentado para optar por el
título de Especialista en el tracto genital inferior y
colpocospia

Autora: DIANA SOLEDAD HIDALGO NARVAEZ

Tutor: Dr. Aníbal Espínola

Coronel Oviedo, Paraguay

Julio, 2018

INDICE

CONTENIDO	PÁGINA
1. INTRODUCCIÓN	1
Planteamiento del problema	3
Pregunta de investigación	5
2. OBJETIVOS	6
General	6
Específicos	6
Justificación	7
Antecedentes	7
3. MARCO TEÓRICO	9
4. MARCO METODOLÓGICO	56
Tipo de estudio	56
Delimitación espacio- temporal	56
Población, muestra y muestreo	56
Criterios de inclusión y exclusión	57
Operacionalización de variables	58
Técnica e instrumento de recolección de datos	59
Análisis estadístico	59
Consideraciones éticas	60
5. RESULTADOS	61
6. DISCUSIÓN Y COMENTARIOS	76
7. CONCLUSIONES	80
8. REFERENCIAS BIBLIOGRÁFICAS	82

RESUMEN

Se realizó un estudio observacional, descriptivo, retrospectivo, de corte transversal en el Servicio de Patología Cervical del Hospital Materno Infantil Reina Sofía Cruz Roja Paraguaya, en el periodo establecido entre el 1 de enero del 2016 al 30 de junio del año 2018 ; con el objetivo de determinar : La frecuencia y los resultados del uso de electrofulguración en el manejo de las lesiones escamosas intraepiteliales de bajo grado del cérvix, que fue del **38%**. La edad media fue de 27,98 años con el 78% de adultas jóvenes, el 79% provenían del interior de país, Escolaridad, primaria 55%. Los antecedentes ginecológicos hallados fueron :Primer contacto sexual adolescentes 79% con una media de 17.59. El número de parejas sexuales fue de 2 a 4 con 67% y la media 3,9 parejas, primiparidad 36%. Los cofactores que alteran la inmunidad del TGI hallados fueron: Tabaquismo y Anticonceptivos orales 22% respectivamente y Antecedente de ITS 18%. El tiempo de seguimiento de las pacientes mayormente observado fue de un año 83%. La recurrencia de las lesiones con colposcopia positiva fue del 4%. Los resultados histológicos en la recurrencia de las lesiones post electrofulguración fueron CIN I 33% . No se observaron complicaciones post tratamiento en ningún caso.

Dedicado a.....

a Dios,

por ser mi protector y fortaleza

a mis padres,

Rodrigo Ismael y Clody,

por el profundo amor y abnegación

a quienes debo el Mérito de ser Medico,

a mi hermano Rodrigo,

por su apoyo incondicional

Agradecimientos...

- A los directivos médicos que me acogieron en esta casa de estudios
- A la Dra. Ana Solían, por su lucha incansable para la formación de especialistas íntegros
- A los doctores de servicio de Patología Cervical, Aníbal Espínola, Fabio Gutiérrez por su colaboración en este trabajo
- A todas las personas que de una u otra forma en la realización de este trabajo

1.- INTRODUCCION

Las lesiones escamosas intraepiteliales de bajo grado (L-SIL) son manifestaciones preneoplásicas de la infección por el virus del papiloma humano (VPH) conocida histológicamente como atipia coliocítica; e incluyen colposcópicamente tanto a las lesiones acetoblancas tenues y las lesiones vasculares: puntillado fino y mosaico regular, como así también al condiloma acuminado sobre elevado. (1)

En una amplia revisión de 81 estudios distintos de la literatura, encuentra que las L-SIL: Regresión 57%; Persistencia 32%; Progresión 12%; y un riesgo de progresión a cáncer es del 1%. (1)

Las directrices para el manejo de una LIEBG según la Sociedad Americana de Colposcopia y Patología del Tracto Genital Inferior, con correlación citocolpohistológica es el seguimiento, con citología + colposcopia cada seis meses por 2 años. Si hay persistencia a los dos años se realiza tratamiento o seguimiento (según los factores de riesgo).(2)

En el contexto de los países en desarrollo, puede decidirse tratar a la paciente inmediatamente, porque muchas no regresan para una visita de seguimiento.

La terapia destructiva local (TDL) es la terapéutica de elección teniendo en cuenta el comprometimiento del epitelio pavimentoso, solo en su tercio inferior.(3)

La terapia destructiva local puede ser física o química.

El procedimiento de electrofulguración (PEF) se utiliza para el tratamiento de las lesiones de bajo grado en cuello uterino. (4)

Se trata de un método ablativo que se realiza con el equipo de radiofrecuencia, en posición blend mediante la técnica de spray con la utilización del electrodo esférico o rollerball, bajo anestesia local, elevando la temperatura de los tejidos, provocando la destrucción de los mismos. (5)

El PEF tiene la ventaja de realizarse bajo control colposcópico y no tiene limitantes topográficos.

En el Servicio de Patología Cervical del Hospital Materno Infantil Reina Sofía se utiliza la electrofulguración en algunas pacientes que presentan lesiones de bajo grado de cérvix.

Esto se da en aquellas pacientes que reúnan ciertos factores como la imposibilidad de seguimiento cito-colposcópico, tabaquismo, uso de anticonceptivos orales, pacientes mayores de 35 años, compromiso inmunológico (trasplantadas, HIV, corticoterapia). (6)

Además se tiene en cuenta requisitos para realizar dicho procedimiento: las lesiones deben ser exocervicales (legrado endocervical negativo), concordancia citológica, colposcópica e histológica y biopsias que excluyan micro invasión.

1.1.- PLANTEAMIENTO DEL PROBLEMA

Los estudios han demostrado que el 70% de las infecciones recientes por VPH desaparecen en un periodo de 12 meses, y tanto como el 91% han desaparecido en 2 años. La duración media de las infecciones recién adquiridas es de 8 meses. El VPH tipo 16 es más susceptible de persistir que otros serotipos; sin embargo, la mayor parte de las infecciones por VPH-16 han desaparecido al cabo de 2 años. Se cree que el desarrollo progresivo de inmunidad contra el VPH es la causa de la eliminación del ADN viral VPH. (1,2)

La infección cervical por VPH es totalmente asintomática, no produce flujo vaginal ni prurito genital y sólo se pone en evidencia mediante el examen ginecológico o aparece de manera inesperada en el resultado de una citología (pap). La única manifestación subclínica, si existe, es la falta de captación del Iodo durante el test de Schiller. (1,2)

La displasia es un cambio anormal en la maduración de la estructura y función celulares con tendencia a la inmortalización. Las displasias son, por lo tanto, cambios premalignos. El VPH puede generar alteraciones en el ADN celular humano conduciendo a las células hacia cambios displásicos y eventual, pero raramente, al cáncer. Las displasias cervicales son asintomáticas. (1,2)

Se sospecha durante la evaluación colposcópica del cuello uterino debido a una citología (Pap) anormal. El diagnóstico se obtiene mediante la biopsia del área afectada.(3,4)

Se trata de un método ablativo que se realiza con el equipo de radiofrecuencia, en posición blend mediante la técnica de spray con la utilización del electrodo esférico o rollerball, para las lesiones cervicales se realiza con anestesia local, con solución de lidocaína al 2% más epinefrina y lidocaína sola para lesiones vulvares. (6)

Tiene la ventaja sobre la crioterapia de realizarse bajo control colposcópico y no tiene limitantes topográficos. Se puede llegar a tratar incluso las lesiones extensas que lleguen hasta los fondos de sacos vaginales.

La reepitelización completa suele demorarse entre 21 y 28 días, y el primer control citocolposcópico se realiza a los 3 meses posteriores al alta, cuando desaparecen los efectos citopáticos producidos por la radiofrecuencia. (6)

Generalmente, el procedimiento puede ser llevado a cabo en el consultorio ya que es relativamente simple realizarlo y se lleva a cabo con anestesia local. En casos especiales es posible la necesidad de que se realice en quirófano, ya sea porque es una enfermedad extensa (en especial condilomas muy grandes) o por factores propios de la paciente.(6)

Las complicaciones terapéuticas son excepcionales y si existen se presentan como hemorragia leve en los primeros días del post procedimiento donde responden de manera favorable luego de la aplicación del percloruro de hierro al 48% (solución de Monsel).

1.2 PREGUNTA DE INVESTIGACION

¿Cuál es la frecuencia del uso y los resultados de electrofulguración en el manejo de las lesiones escamosas intraepiteliales de bajo grado del cérvix en el Servicio de Patología Cervical del Hospital Materno Infantil Reina Sofía Cruz Roja Paraguaya?

2. OBJETIVOS

2.1 OBJETIVO GENERAL

Determinar cuál es la frecuencia y los resultados del uso de electrofulguración en el manejo de las lesiones escamosas intraepiteliales de bajo grado del en el Servicio de Patología Cervical del Hospital Materno Infantil Reina Sofía Cruz Roja Paraguaya, en el periodo establecido entre el 1 de enero del 2016 al 30 de junio del año 2018.

2.2 OBJETIVOS ESPECIFICOS

- Hallar la frecuencia del uso de electrofulguración
- Caracterizar socio demográficamente a las pacientes
- Determinar los antecedentes ginecológicos
- Identificar los cofactores que alteran la inmunidad del tracto genital inferior
- Identificar el tiempo de seguimiento de la paciente
- Determinar la recurrencia de las lesiones

- Hallar los resultados histológicos en la recurrencia de las lesiones post electrofulguración
- Establecer los tipos de complicaciones post tratamiento

2.3 JUSTIFICACION

Con el presente trabajo se pretende conocer la frecuencia del uso de la electrofulguración en el manejo de las lesiones escamosas intraepiteliales de bajo grado del cérvix y sus resultados.

Las ventajas para optar por la electrofulguración es que se realiza en forma ambulatoria, es de bajo costo, conserva la anatomía del cuello uterino, evitando así la progresión a una lesión de alto grado e inclusive al cáncer, realizando un buen seguimiento de las mismas.

2.3.1 ANTECEDENTES

Breijo Madera, realizó un estudio en el Policlínico Comunitario Docente "Pedro Borrás", en el mismo reporto que el comienzo precoz de las relaciones sexuales, la paridad y las instrumentaciones previas, son factores a tener en cuenta en pacientes de lesiones benignas de cuello, que la lesión más frecuente detectada es la ectopía cervical, que existe escaso porcentaje de complicaciones postratamiento y que ambos métodos son eficaces para el tratamiento de las afecciones benignas del cuello uterino.

Por su parte, Barrera Et Al, en un estudio realizado en Chile en el 2008 sobre Tratamiento quirúrgico de condilomas perianales en pacientes VIH positivos encontró que; quince pacientes presentaron condilomas en todo el margen anal con extensión al canal anal. En cuatro casos se realizó fulguración de las lesiones y los restantes fueron resecados. La anatomía patológica de estos casos mostró infección por virus papiloma en todos ellos, con displasia moderada en solo un caso. No se registraron casos de displasia intensa ni carcinoma invasor. El seguimiento alejado se logró en 16 pacientes, dos de ellos presentaron recidiva de las lesiones debiendo ser sometidos a un nuevo procedimiento quirúrgico sin nuevas recidivas y lográndose el control sintomático en todos ellos.

El cuello uterino esta tapizado por dos epitelios diferentes, uno endocervical, cilíndricomonoestratificado y otro ectocervical pavimentoso poliestratificado. Estos dos epitelios tienen una frontera muy conflictiva, siempre en lucha (1). Estos límites son modificados por diferentes causas: fisiológicas, como pueden ser el embarazo y la menopausia o patológica cuando ocurren infecciones o traumatismos del cuello uterino, lo que origina la formación de erosiones, ectopía, laceraciones y cervicitis (estados a partir de los cuales puede desarrollarse el carcinoma uterino) (5).

En la actualidad se lleva una lucha constante para establecer una profilaxis de las lesiones del cuello uterino, incrementándose las acciones prevención y promoción de salud. Se ha logrado una disminución de la multiparidad, y se tratan de diagnosticar precozmente los carcinomas y las lesiones pre – cancerosas del cuello uterino a fin de tratarlas eficazmente (3,5).

El progreso humano trae aparejado el desarrollo de la ciencia y la técnica y es en el campo de medicina donde cada día se buscan nuevos métodos de investigación y tratamiento de las enfermedades, que sean más

rápidos, seguros y que impliquen menos molestias para el paciente, unido a un menor costo en el tratamiento de las mismas (6).

Muchos autores plantean la posibilidad de usar métodos más modernos o conservadores en consulta externa y así ha surgido la electrofulguración, el láser CO2 y la criocirugía (6)

3. MARCO TEORICO

El cáncer de cérvix es el segundo cáncer más frecuente en la mujer, con más de 500.000 casos diagnosticados cada año y el HPV ha sido identificado en el 99,7% de todos los cánceres cervicales y con tipos de alto riesgo 16,18, 31, 33, 45.(7)

El cáncer de cuello uterino es una de las causas de muerte más frecuente en la población femenina de América Latina, encontrándose que cada año una de cada mil mujeres entre 30 y 55 años aproximadamente desarrollan esta afección.

Por lo general, el cáncer del cuello uterino se puede detectar en sus primeras etapas mediante pruebas de Papanicolaou regulares. Debido a que las pruebas de Papanicolaou son más comunes, las lesiones pre-neoplásicas del cuello uterino son detectadas con mucha más frecuencia que el cáncer invasivo.

La detección en las primeras etapas mejora mucho las probabilidades de un tratamiento exitoso y previene que cualquier cambio en las células del cuello uterino se convierta en canceroso.

Desde hace décadas las lesiones precursoras del cáncer de cérvix, han recibido denominaciones descriptivas como hiperplasia atípica, atipia, hiperplasia de células basales, etc.

La displasia fue subdividida en leve, moderada y severa según la extensión de los cambios dentro del epitelio.

Más tarde Richart propone cambiar estos términos y unificarlos bajo el concepto histológico de lesiones precancerosas intraepiteliales cervicales, utilizando la denominación de Neoplasia intraepitelial cervical (CIN) que fue posteriormente subdividida en CIN 1 (correspondiente a displasia leve), CIN2 (displasia moderada) y CIN3 (displasia severa/carcinoma in situ) estos últimos en la misma categoría ya que no hay diferencia histológica.

El concepto de CIN presupone que todas las lesiones dentro de este espectro representan varios estadios de una enfermedad. Con el aumento de conocimientos sobre la patogénesis del cáncer cervical, parece claro que el espectro de histológico de la displasia cervical no representa una sola enfermedad, sino que hay dos procesos distintos causados por diferentes tipos de HPV. Por una parte, las lesiones causadas por HPV de bajo riesgo que habitualmente regresan espontáneamente, e histológicamente muestran evidencia de infección viral activa. Ejemplos de las lesiones y la terminología usada para distinguirlas son: condilomas, displasia escamosa leve, LSIL y CIN1. Por otra parte hay verdaderas lesiones precancerosas escamosas conocidas como displasia moderada o severa, carcinoma in situ, CIN2 y CIN3, HSIL. Estas lesiones son causadas por virus de HPV de alto riesgo y pueden progresar a carcinoma invasivo si no se tratan. (6)

Lesión intraepitelial escamosa de bajo grado:

Se caracteriza por frotis cervicales conteniendo células con citoplasma maduro y claras normalidades nucleares o los cambios citopáticos del efecto del HPV. La categoría corresponde a los viejos diagnósticos de displasia leve y CIN1. Son células escamosas maduras con grandes núcleos, 4-6 veces el tamaño de los núcleos de las células intermedias normales. El núcleo de estas células también muestra hipercromatismo, membranas nucleares irregulares y frecuente binucleación, también pueden presentar los cambios citopáticos del HPV que es el halo perinuclear citoplasmático (coilocitosis) (6,7,8,9)

Debe de tenerse especial cuidado para distinguir los verdaderos cambios coilocíticos de los halos perinucleares inespecíficos asociados con la glucogenización de las células, los cambios benignos inflamatorios o los debidos a infección como Trichomonas. Las células glucogenizadas intermedia pueden parecerse estrechamente a los coilocitos pero sin anormalidades nucleares y muestran un ligero color amarillento sin la clara cavidad perinuclear. Más frecuentemente, laminillas con LSIL demostrarán una combinación de las características ya mencionadas con displasia leve asociada a cambios citopáticos. (6,7,8,9)

Lesión intraepitelial escamosa de alto grado:

HSIL se caracteriza citológicamente por células con citoplasma inmaduro, núcleos de características anormales y aumento de las relaciones núcleo/citoplasma. Las dos diferencias más importantes entre LSIL y HSIL es la inmadurez del citoplasma y la elevada relación núcleo/citoplasma. La categoría de HSIL comprende las viejas categorías de displasia moderada y severa, CIN II y Carcinoma in situ. (8,9)

Las células se presentan aisladamente, en grupos o incluso en agregados sincitiales. Los núcleos de las células de HSIL son a menudo más pequeños que los de LSIL. El tamaño nuclear de las células de HSIL es de dos a cinco veces el del núcleo de una célula intermedia. (8,9)

Células escamosas atípicas de significado indeterminado (ASC-US)

ASCUS debe ser considerado siempre un diagnóstico de exclusión y no debe ser utilizado si puede hacerse algún otro diagnóstico con más significado. Se define como “Cambios citológicos sugestivo de LSIL que son cuantitativas o cualitativamente insuficientes para un diagnóstico definitivo”.

Otra variante de ASC-H son grupos celulares con características tanto reparativas como de auténtica anormalidad epitelial, que incluso pueden sugerir carcinoma. Estas células en cuestión son típicamente células escamosas inmaduras o células glandulares con nucléolo prominente y pueden representar cambios benignos reparativos o procesos reparativos atípicos que incluyen el carcinoma invasivo como diagnóstico diferencial por lo que deben ser incluidas en la categoría de ASC-H para adecuado seguimiento clínico. (8,9,10,11)

Histología de la neoplasia intraepitelial cervical/lesión escamosa intraepitelial

Casi todos los carcinomas cervicales invasivos están precedidos por un estadio en el cual las anomalías celulares permanecen confinadas al epitelio (estadio intraepitelial)

- Se aprecia un rango de anomalías morfológicas que se correlaciona con la probabilidad con que estas lesiones evolucionen a carcinoma invasivo.
- En la gran mayoría de los casos el proceso no afecta al epitelio escamoso nativo del exocérnix sino a zonas de metaplasiaescamosa del epitelio endocervical en la denominada zona de transformación.

- Se produce afectación del epitelio de superficie así como de elementos glandulares, pero por definición no existe invasión estromal.
- Ocasionalmente consiste en un foco diminuto que es extirpado con una biopsia simple pero más comúnmente afecta grandes áreas de cérvix, siendo frecuente la extensión endocervical.

El término neoplasia cervical intraepitelial subdivide estas lesiones en tres grados:

- CIN I: Displasia leve.
- CIN II: Displasia moderada.
- CIN III: Displasia severa y carcinoma in situ.

Las lesiones intraepiteliales escamosas se caracterizan histológicamente por 1) maduración desordenada, 2) aumento de la proliferación, y 3) atipia citológica. El primer y a veces más precoz cambio de una lesión displásica es una desorganización de la capa basal/parabasal del epitelio escamoso, mientras en la mucosa normal las células en estos estratos están orientadas verticalmente, perpendicular a la membrana basal.

Conforme la lesión progresa esta dispolaridad afecta a capas más altas de la mucosa, reemplazando la orientación horizontal normal de las células escamosas. Se observa maduración anormal cuando no hay disminución de la relación núcleo/citoplasma en las capas más superficiales del epitelio y en cambio hay incremento de células inmaduras/basaloides con alta relación núcleo/citoplasma ocupando más allá de la capa basal.

Y mientras en las mucosas benignas y especialmente en condiciones inflamatorias/reactivas las figuras mitóticas pueden identificarse en la capa basal, SIL se caracteriza por el aumento y proliferación desordenada que se

pone de manifiesto por la presencia de figuras mitóticas en capas más alta dentro del epitelio (10,11,12).

La atipia citológica incluye el hallazgo de células con cambios típicos citopáticos por efecto del HPT (coilocitos) caracterizados por núcleos celulares con agrandamiento irregular e hiper cromatismo y a veces multinucleación, con cromatina grosera dentro de un “halo” citoplasmático y una gruesa membrana celular. Estos efectos citopáticos son considerados patognomónicos de LSIL. La vacuolización citoplasmática no debe diagnosticarse como coilocitosis si es debida a la acumulación de glucógeno y/o a cambios reactivos y no se acompaña de atipia nuclear necesaria para diagnosticar LSIL. (10,11).

Las características más predictiva de infección HPV son multinucleación, binucleación y mitosis anormales. SIL puede afectar total o parcialmente a las glándulas, reemplazando el epitelio glandular y ocasionalmente imitando la imagen de un carcinoma invasivo. (8,9,10,11)

El informe de Anatomía Patológica de una biopsia cervical debe incluir:

- El grado de anormalidad
- La presencia o ausencia de cambios relacionados con el HPV
- Presencia o ausencia de extensión intraglandular
- El estudio histológico de una pieza de conización debe incluir además el estado de los márgenes quirúrgicos, de los cuales el endocervical es el más importante. (8,9,10,11)

METODOS DIAGNOSTICOS

Citología, screening con Papanicolaou

Colposcopia

Observar bajo aumento las superficies epiteliales de la porción inferior del aparato reproductor femenino (cérvix, vagina, vulva, región perianal) es el medio de investigación que permite reconocer, delimitar y diagnosticar los diferentes aspectos normales y anormales de dicha zona.(13,14,15,16)

Se basa en el estudio de la zona de transformación (área del cervix y vagina que estaba inicialmente recubierta de epitelio columnar y que a través de la metaplasia se ha sustituido por epitelio escamoso). (17,18,19)

Su principal propósito es determinar la extensión de la lesión y clasificarla en cambios colposcópicos menores o mayores para determinar los sitios de biopsia, establecer un diagnóstico histológico y plantear un tratamiento.(5,9,19)

La sensibilidad de la colposcopia es elevada, en cambio la especificidad es baja.

TECNICA DE COLPOSCOPIA

- a. Historia clínica analizando los factores de riesgo de la paciente
- b. Paciente en posición ginecológica
- c. Inspección de vulva y periné
- d. Colocación de espéculo sin usar lubricantes, evaluar paredes vaginales.
- e. Solución salina, para evaluar la trama utilizando filtro azul o verde.
- f. Solución de ácido acético al 3-5% con atomizador, lo que produce la coagulación de las proteínas intracelulares, disminuyendo la transparencia de los epitelios, plano estratificado, metaplásico y anormal, dando lugar al característico acetoblanco a los 40 segundos de aplicado sobre la zona de transformación.

TEST DE SHILLER O LUGOL

Esta última prueba es inespecífica, ya que el yodo es captado por superficies epiteliales planas estratificadas bien glucogenadas pero no por los epitelios:

- a. cilíndrico
- b. metaplásico
- c. displásico
- d .neoplásico

Este test define bien las márgenes de la lesión cervical para la toma de biopsia cuando no es posible por colposcopia o para delimitar la zona de destrucción cuando se usa electrofulguración o laser.

- e. La valoración colposcópica se debe realizar utilizando los parámetros internacionales de Barcelona 2002.
- f. Registrar los hallazgos colposcópicos en hoja de colposcopia, según Barcelona 2002.(5,9,19)

Indicaciones para colposcopia

Pueden derivar de hallazgos citológicos o clínicos. No es un método de cribado poblacional.

a) Indicaciones citológicas:

- citología ASC-US repetido
- citología ASC-US con test de HPV positivo
- citología LSIL, repetida 2 veces en mujeres menores de 25 años
- citología LSIL en mujeres mayores de 25 años ,ASC-H,HSIL o cáncer.
- citología AGC ,AGN, AIS o adenocarcinoma
- citología repetidamente inflamatoria.

b) Indicaciones clínicas:

- valoración de pacientes con citología anormal
- estudio diagnóstico en la pacientes sintomáticas.
- selecciones de pacientes con neoplasias a ser tratadas en forma conservadora.
- control de neoplasias intraepiteliales durante el embarazo.
- diagnóstico de patología vulvar (5,10,11,18)

Eficacia

La elevada sensibilidad de esta técnica requiere una buena preparación y experiencia, para evitar el riesgo de sobre diagnóstico y/o sobre tratamiento.

En la reciente revisión de Cochrane, se concluye que la colposcopia es un método excelente para el estudio de mujeres con citología anormal, pero sin utilidad como test de cribado primario ni como sustituto de la evaluación histológica.(5,10,11,18)

También mejora la exactitud de la histología al localizar las áreas mas sospechosas para dirigir las biopsias.(5,10,11,18)

CLASIFICACION DE HALLAZGOS COLPOSCOPICOS

En el congreso de Barcelona de 2002 de la Federación Internacional de Patología Cervical y Colposcopia (IFCPC) el comité de Nomenclatura ratifica la terminología vigente. En el apartado de hallazgos colposcópicos anormales, las

imágenes catalogadas como cambios menores suelen correlacionarse con metaplasia o LSIL-CIN1 y las catalogadas como cambios mayores con HSIL-CIN 2-3 o cáncer.(5,9,19)

La digitalización sistemática de las colposcopias realizadas en el estudio ALTS ha permitido disponer de una extensa base de imágenes que actualmente están en estudio para conocer la topografía y la evolución de las lesiones intraepiteliales. (5,9,19)

Los primeros resultados confirman la diferente distribución de las lesiones cervicales según su grado histológico. El 41% de las biopsias se localizan en el labio anterior (hora 12), el 28% en el labio posterior (hora 6) y entre el 16 al 19% en ambas comisuras. (5,9,19)

BIOPSIA

Constituye sin duda el método más exacto y seguro para establecer el diagnóstico, es incorrecto iniciar un tratamiento sin concluir previamente un diagnóstico histológico de muestras tisulares obtenidas a través de biopsias dirigidas bajo colposcopia y conización cervical.(18)

Dado que las neoplasias intraepiteliales son lesiones superficiales el objetivo de la biopsia es remover un fragmento de tejido superficial con inclusión del epitelio y cierta cantidad del estroma subyacente. (18)

También puede ser de utilidad la biopsia endocervical obtenida a través del legrado, ya que si el canal está comprometido o no, se realizan diferentes tratamientos.(2,9,12,13)

Indicaciones de estudio histológico:

Ante un resultado de citología anormal con imágenes colposcópicas debe establecerse un diagnóstico de confirmación basado en el estudio histológico del tejido en el que se originan las células anormales.

Biopsia del exocervix:

- Colposcopia anormal con cambios mayores.
- Colposcopia anormal y valorable con cambios menores (con citología LSIL)

Estudio endocervical:

- Imagen colposcópica anormal que penetra en el canal cervical
- Citología anormal con colposcopia no satisfactoria.
- Citología con lesiones glandulares: AGC, AIS, adenocarcinoma.
- Antes de practicar un tratamiento destructivo. (2,9,12,13)

El procedimiento de electrofulguración se utiliza para el tratamiento de las lesiones de bajo grado en cuello uterino y verrugas vulvares.(7,8,9,10)

El término se deriva del latín “fulgur” que significa iluminar y es el uso de energía eléctrica de muy alto voltaje, baja corriente y alta frecuencia, capaz de producir un arco desde el electrodo, sin tocarlo. (10,11)

Se trata de un método ablativo que se realiza con el equipo de radiofrecuencia, en posición blend mediante la técnica de spray con la utilización del electrodo esférico o rollerball, para las lesiones cervicales se

realiza con anestesia local, con solución de lidocaína al 2% más epinefrina y lidocaína sola para lesiones vulvares. (6)

Fue descrito por Prendiville en 1989 y se basa en el principio de Joule, según el cual la corriente eléctrica, al atravesar un objeto electroconductor, experimenta una pérdida de tensión y desarrolla calor. El tejido es rápidamente sometido a altas temperaturas, siendo la temperatura intracelular superior a 100° centígrados; por lo tanto, se evapora el agua intracelular, la celular aumenta de volumen y presión con la consiguiente ruptura de la membrana celular. (6)

Tiene la ventaja sobre la crioterapia de realizarse bajo control colposcópico y no tiene limitantes topográficos. Se puede llegar a tratar incluso las lesiones extensas que lleguen hasta los fondos de sacos vaginales. (10)

La reepitelización completa suele demorarse entre 21 y 28 días, y el primer control citocolposcópico se realiza a los 3 meses posteriores al alta, cuando desaparecen los efectos citopáticos producidos por la radiofrecuencia. (6)

Generalmente, el procedimiento puede ser llevado a cabo en el consultorio ya que es relativamente simple realizarlo y se lleva a cabo con anestesia local. En casos especiales es posible la necesidad de que se realice en quirófano, ya sea porque es una enfermedad extensa (en especial condilomas muy grandes) o por factores propios de la paciente. (6)

Las complicaciones terapéuticas son excepcionales y si existen se presentan como hemorragia leve en los primeros días del post procedimiento donde responden de manera favorable luego de la aplicación del percloruro de hierro al 48% (solución de Monsel).

El cáncer cervicouterino causa alrededor de 500,000 muertes al año en el mundo. Después del cáncer de mama, es el que con mayor frecuencia afecta a la mujer y su evolución depende del diagnóstico precoz. (1)

El cáncer es actualmente una de las enfermedades que despierta mayor interés entre los investigadores por ser una causa importante de morbilidad y de muerte en el mundo, que sólo cede lugar a las enfermedades cardiovasculares y a los accidentes de tránsito.(1)

En Estados Unidos ocupa el sexto lugar entre las neoplasias malignas de mayor morbilidad, responsables de aproximadamente 23% de todas las muertes. En México, Perú, Venezuela y Ecuador representa la primera entidad productora de morbimortalidad de las mujeres; y en Colombia es la segunda causa de muerte. En Cuba ocupa el tercer lugar de incidencia y el quinto de mortalidad, considerada la más baja tasa de mortalidad en América Latina.(2,3)

En el Paraguay la incidencia del cáncer de cuello uterino es de 53,2 por 100.000 mujeres, tasa que nos ubica entre los países con mayor incidencia reportada de esta patología en el mundo.(7)

Mientras que los cánceres más frecuentes en los países desarrollados son el del pulmón entre los hombres y el de mama entre las mujeres, en los países en desarrollo constituye un problema importante la Neoplasia CervicalIntraepitelial (NIC), que representa el 24% del total de cánceres femeninos; basta decir que países de todas las latitudes la informan con cifras altas de morbilidad. (2,3)

En la mayoría de los países latinos ocupa el primer lugar entre todos los tipos de neoplasia en la mujer. Esto nos permite visualizar a la NIC como un problema de salud pública de la mayor importancia en el país, razón por la cual cada día se buscan posibles soluciones a la problemática que representa esta neoplasia para nuestras mujeres, como consecuencia de esta búsqueda han surgido varios métodos para hacer un diagnóstico rápido y certero para tratar de reducir, al máximo, el riesgo de muerte de las mujeres, especialmente las jóvenes portadoras de NIC. (2)

Por otra parte, el surgimiento de nuevos procedimientos diagnósticos y terapéuticos, ha traído como consecuencia controversias entre especialistas en el área de la oncología ginecológica. (2)

Es sabida la importancia de pesquisar y tratar las lesiones preinvasoras del cuello uterino con el objetivo de reducir la incidencia del cáncer especialmente al tener en cuenta su aparición en mujeres jóvenes en edad reproductiva (1).

Las mujeres con edades comprendidas entre 25 y 59 años se encuentran en un periodo que los médicos califican de riesgo para padecer cáncer de cuello uterino. Es ésta una alteración celular que se manifiesta en sus inicios con lesiones precursoras de lenta y progresiva evolución (1).

La historia natural y los conocimientos actuales de la enfermedad nos permiten saber de la importancia del tipo viral y la persistencia de la infección que afecta el epitelio cervical y la evolución hacia el cáncer (1).

A lo largo del tiempo se han probado distintos tratamientos y protocolos con el objeto de obtener los mejores resultados en el control de esta patología; entre estos están los métodos ablativos que destruyen la lesión in situ y los escisionales que la extirpan. En base a las observaciones clínicas y los resultados obtenidos, se ha ido acrecentando la evidencia de que los métodos preferentes para las lesiones de bajo grado de malignidad son los ablativos y se prefiere los escisionales para las de alto grado (1).

El cuello uterino es el extremo inferior del útero y se encuentra dentro de la vagina, es una estructura en forma de barril con un canal central de 2-3 mm de diámetro y unos 40 mm de longitud cuya función es llevar al bebé fuera del claustro materno durante el parto vaginal (1).

El cuello uterino está tapizado por dos epitelios diferentes, uno endocervical, cilíndrico monoestratificado y otro ectocervical pavimentosopoliestratificado. Estos dos epitelios tienen una frontera muy conflictiva, siempre en lucha (1).

Estos límites son modificados por diferentes causas: fisiológicas, como pueden ser el embarazo y la menopausia o patológica cuando ocurren infecciones o traumatismos del cuello uterino, lo que origina la formación de erosiones, ectopía, laceraciones y cervicitis (estados a partir de los cuales puede desarrollarse el carcinoma uterino)(2).

En la actualidad se lleva una lucha constante para establecer una profilaxis de las lesiones del cuello uterino, incrementándose las acciones prevención y promoción de salud. Se ha logrado una disminución de la multiparidad, y se trata de diagnosticar precozmente los carcinomas y las lesiones pre – cancerosas del cuello uterino a fin de tratarlas eficazmente (3).

El progreso humano trae aparejado el desarrollo de la ciencia y la técnica y es en el campo de medicina donde cada día se buscan nuevos métodos de investigación y tratamiento de las enfermedades, que sean más rápidos, seguros y que impliquen menos molestias para el paciente, unido a un menor costo en el tratamiento de las mismas (4).

Muchos autores plantean la posibilidad de usar métodos más modernos o conservadores en consulta externa y así ha surgido la electrofulguración, el láser CO2 y la crioterapia (5).

La superficie del cuello uterino que podemos evaluar mediante el examen físico reviste la mayor importancia médica: posee dos tejidos muy activos que se enfrentan en la llamada Unión Escamo Columnar (UEC) y cuyas modificaciones normales (metaplasia) forman una franja de unos pocos milímetros alrededor del orificio cervical denominada Zona de Transformación (ZT). El VPH infecta primordialmente estas dos regiones para formar nuevas partículas virales (1).

La maduración normal de las células del cuello uterino produce glucógeno (azúcar animal) que le confiere una coloración marrón cuando la exponemos al yodo. En caso de infección por VPH la maduración no se lleva a cabo y se aprecian zonas que no captan el yodo (Lugol, prueba de Schiller) indicando la necesidad de estudiar el tejido afectado (1).

Ciertos tipos de VPH tienen predilección por los tejidos del cuello uterino. Su presencia puede generar una infección localizada que eventualmente podría conducir a una enfermedad, displasias y cáncer de cuello uterino. De 100 mujeres infectadas 50 tendrán el virus durante un tiempo y sin haber generado cambios citológicos desaparecerá (nunca lo supieron); las 50 restantes manifestaran cambios en su citología a lo largo del tiempo y si acaso alguna de ellas, por negligencia circunstancial, tendrá un cáncer (1).

Los estudios han demostrado que el 70% de las infecciones recientes por VPH desaparecen en un periodo de 12 meses, y tanto como el 91% han desaparecido en 2 años. La duración media de las infecciones recién adquiridas es de 8 meses. El VPH tipo 16 es mas susceptible de persistir que otros serotipos; sin embargo, la mayor parte de las infecciones por VPH-16 han

desaparecido al cabo de 2 años. Se cree que el desarrollo progresivo de inmunidad contra el VPH es la causa de la eliminación del ADN viral VPH (1,2).

La infección cervical por VPH es totalmente asintomática, no produce flujo vaginal ni prurito genital y sólo se pone en evidencia mediante el examen ginecológico o aparece de manera inesperada en el resultado de una citología (pap). La única manifestación subclínica, si existe, es la falta de captación del Iodo durante el test de Schiller (1,2).

La displasia es un cambio anormal en la maduración de la estructura y función celulares con tendencia a la inmortalización. Las displasias son, por lo tanto, cambios premalignos. El VPH puede generar alteraciones en el ADN celular humano conduciendo a las células hacia cambios displásicos y eventual, pero raramente, al cáncer. Las displasias cervicales son asintomáticas (1,2).

Las anomalías preneoplásicas detectadas mediante citología (Bethesda 2001) clasifica a las anomalías de células escamosas cervicales en: células escamosas atípicas de significado indeterminado (ASCUS) con insuficientes hallazgos para su interpretación definitiva como de alto o bajo grado; lesiones escamosas intraepiteliales de bajo grado y lesiones escamosas intraepiteliales de alto grado.

Las lesiones escamosas epiteliales de bajo grado ocurren con mayor frecuencia en mujeres jóvenes concomitantemente con el inicio de las relaciones sexuales y en su mayoría desaparecen espontáneamente debido a un control efectivo de la infección viral.

El cáncer de cérvix es el segundo cáncer más frecuente en la mujer, con más de 500.000 casos diagnosticados cada año y el HPV ha sido identificado

en el 99,7% de todos los cánceres cervicales y con tipos de alto riesgo (16,18, 31, 33, 45).

Virus del Papiloma Humano (HPV)

El descubrimiento del Papilomavirus Humano (HPV) como el factor etiológico de la mayoría de las neoplasias de cuello uterino y en general de todo el tracto genital inferior, ha significado uno de los avances más importantes de la medicina actual.

Sabemos que el HPV se encuentra relacionado con el cáncer de cérvix hasta en 99.7% de los casos y con el de Vulva y Vagina en 70 – 80%. A partir de 1965, cuando se conoció como causante de verrugas genitales cutáneas y posteriormente en 1974 cuando se le atribuyó papel oncológico en el tracto genital inferior, la ciencia médica ha volcado gran parte de su potencial hacia la prevención de uno de los cánceres que cobra un alto número de vidas en el mundo con 500.000 casos nuevos cada año. El HPV es un virus de doble cadena de DNA no encapsulado. La secuencia del mismo consiste en una cadena de 7800 nucleóticos divididos en genes tempranos (E1 – E8) encargados de la replicación viral u la transformación celular y genes tardíos (L1 – L2) que son responsables de la síntesis de proteínas de la cápside viral.

(5)

El DNA viral se puede encontrar en forma de episoma; libre, extra cromosómico o integrado al genoma de la célula huésped. En las lesiones genitales la forma episómica se presenta en los condilomas y neoplasias intraepiteliales de bajo grado. En los de alto grado pueden coexistir ambas

formas, mientras que en las lesiones malignas, carcinomas, el genoma se encuentra generalmente en forma integrada.

INFECCION POR HPV.

Los papilomavirus humanos, al igual que otros virus, aprovechan la maquinaria celular para replicarse; son epiteliotróficos y una vez alcanzan las células basales pueden permanecer en forma episomal, en estado latente, o bien abandonar esa latencia y aprovechar la diferenciación celular propia del epitelio cervical. De este modo, paralelamente a la maduración del epitelio cervical, los VPHs expresan sus genes de forma secuencial; en primer lugar los genes tempranos (E1... E8), en las capas basales y posteriormente, en capas superficiales del epitelio más diferenciado, expresan sus proteínas tardías (L1 y L2) que forman la cápside y permiten el ensamblaje de nuevas partículas virales que repetirán el ciclo. En determinadas circunstancias fisiológicas de "permissividad inmunológica" y tras un período de persistencia de la infección, generalmente largo, las partículas de ADN viral que se encuentran en forma episomal, sufren un proceso de integración dentro del genoma celular y con ello una serie de acontecimientos que conducen a un proceso de bloqueo de proteínas con funciones importantes en el ciclo celular (p53 y Rb) y, como consecuencia, alteraciones en el crecimiento normal y diferenciación del epitelio cervical seguidas de un acumulo de errores genéticos que son la base de la transformación tumoral.(5)

En resumen una vez dentro de la célula el genoma del HPV pueden tomar tres vías a saber:

a. El DNA viral es mantenido intranuclearmente pero extracromosómico con lo cual la replicación se lleva a cabo de manera sincrónica con la duplicación celular, dando lugar a una infección latente.

- b. Conversión de una forma latente en una infectante por replicación de virus completos desarrollando lesiones intraepiteliales de bajo grado y acuminadas.
- c. Integración con el genoma celular e inicio del proceso oncológico (cáncer).

Tipos Virales

Hasta el momento han sido secuenciados total o parcialmente más de 100 tipos y subtipos de HPV. De todos ellos, aproximadamente 40 tipos se han aislado en lesiones del TGI y entre 15 y 20, según diferentes estudios, en carcinomas. Según su riesgo oncogénico, se clasifican en tipos de VPH de bajo riesgo (VPH-BR) y VPH de alto riesgo (VPH-AR).

Bajo riesgo oncogénico (HPV-BR)

6, 11, 40, 42, 43, 44, 54, 61, 70, 72, 81

Alto riesgo oncogénico (HPV-AR)

16, 18, 31, 33, 35, 39, 45, 51, 52, 56, 58, 59, 68, 73, 82

Un estudio internacional de tipos de HPV en cáncer cervical en 22 países alrededor del mundo reveló que el HPV 16 es responsable del 54% de los cánceres asociados a tipos de HPV, seguido del HPV 18 (15%), HPV 45 (9%) y HPV 31 (6%). Así, los 4 tipos de HPV anteriores son responsables del 84% de todos los cánceres asociados a tipos de HPV y las intervenciones contra el VPH 16 deberán tener impactos considerables en la reducción del cáncer cervical. En general los condilomas acuminados genitales a nivel de cérvix, vagina o vulva, están asociados con los tipos 6-11 (bajo riesgo), en cambio las lesiones escamosas intraepiteliales (SIL) de bajo o alto riesgo, L-SIL, H-SIL, si son persistentes están asociadas a los tipos de alto riesgo 16 – 18 -31- 33 – 35 etc.

FORMA CLINICAS DEL HPV

Las formas clínicas de presentación del HPV incluyen una fase latente, una forma subclínica y por ultimo la forma clínica con todas las manifestaciones propias.

En la fase latente es totalmente asintomático y se detecta solamente por biología molecular. Cuando las alteraciones del epitelio son más importantes y tienden a hacerse más superficiales se presentan las formas subclínicas y clínicas, la forma subclínica tiene un periodo de entre 3 a 6 semanas a 8 meses y se diagnostica por citología, colposcopia e histología, las formas clínicas tardan menos en expresarse y se diagnostica macroscópicamente o por citología o colposcopia y se confirma por anatomía patológica.

COILOSITOSIS.

El diagnóstico de infección por virus del papiloma en citologías cervico-uterinas sólo debe ser emitido cuando se observan coilocitos o disqueratocitos. El cambio citológico diagnóstico del HPV es la célula coilocítica, cuyas características morfológicas completas se consideran patognomónicas de la infección. Los coilocitos son células superficiales o intermedias con un gran espacio vacío irregular rodeando completamente el núcleo.

Características de Coilocitos:

- a. Halo Perinuclear amplio irregular.
- b. Condensación citoplasmática periférica.

c. Agrandamiento, hipercromasia y angulaciones nucleares con o sin multinucleación.

El segundo tipo de célula asociado a la infección son los disqueratocitos, pequeñas células queratinizantes con núcleos picnóticos agrupadas en nidos o sabanas.

Características de los Disqueratocitos:

- a. Acúmulos celulares.
- b. Núcleos picnóticos.
- c. Citoplasma acidofilo intenso.

El tercer tipo de célula asociado **es la parabasal**. Difícil de diferenciar de células provenientes de lesiones de alto grado, su apariencia es más de tipo degenerativo que neoplásico.

Son características morfológicas:

- Citoplasma denso sucio.
- Halo perinuclear pequeño.
- Núcleos atípicos sin angulaciones.

NEOPLACIA CERVICAL INTRAEPITELIAL.

La neoplasia intraepitelial cervical (CIN) es una lesión precursora del cáncer del cuello uterino que ha sido ampliamente estudiada y discutida desde la década del treinta y hasta la actualidad.¹ Se caracteriza por alteraciones de la maduración y anomalías nucleares de las células del epitelio cervical. De la patología del tracto genital inferior, las neoplasias intraepiteliales del cérvix son las primeras diagnosticadas y, es en esta etapa donde las terapéuticas utilizadas pueden incidir directamente en la historia del cáncer cérvico uterino.

La demostración de cambios histológicos similares en algunas displasias y el carcinoma in situ condujo, a principios de los setenta, a la introducción del concepto de neoplasia cervical intraepitelial (CIN), que los unificaba clasificando las lesiones en tres grados. Esta terminología sigue empleándose en la actualidad en el diagnóstico histológico. En 1989 se propuso el sistema Bethesda para describir las alteraciones citológicas incluyendo nuevos conceptos sobre infección por el VPH.

Si la displasia está confinada al tercio inferior del epitelio estamos en presencia de una lesión intraepitelial de bajo grado (LEI-BG), que comprende lesiones por HPV y la displasia leve (CIN I); si implica los dos tercios inferiores se denomina CIN II y si las anomalías nucleares afectan a más de dos tercios de todo el espesor del epitelio están en presencia de una CIN III. Estas dos últimas denominaciones en conjunto se conocen también como: lesiones intraepiteliales de alto grado (LEI-AG).

Las observaciones de varios estudios sugieren que después de la infección por virus del Papiloma Humano (HPV) muchos individuos no desarrollan signos clínicos o síntomas, pero guardan el virus por períodos variables. Los cambios morfológicos que ocurren en las células epiteliales durante la infección por el HPV se relacionan con neoplasia intraepitelial cervical de bajo grado (CIN-1). Muchas de estas lesiones regresarán espontáneamente pero una pequeña proporción progresará a CIN de alto grado (CIN II-III) y eventualmente a cáncer invasivo. Se ha estimado que se requieren 4 a 5 años para la transición de CIN-I a CIN-III, 9 a 10 años de CIN-III a carcinoma invasivo subclínico y 4 a 5 años de invasivo subclínico a cáncer invasivo sintomático.

En un estudio grande llevado a cabo por Spriggs con un total de 1991 casos con CIN de todos los grados, con un seguimiento de entre 12 a 120 meses que incluye casos con y sin biopsia pero no tratados, se observó en términos

generales un 34% de regresión, 41% de persistencia y un 25% de progresión. Las lesiones de cáncer in situ están asociadas con un 36% de progresión e invasión.

El concepto y la terminología de las alteraciones premalignas del epitelio cervical, han evolucionado paralelamente al avance del conocimiento de su biología e historia natural. Inicialmente se describió el carcinoma in situ, y en la década de los cincuenta se denominó displasia a los cambios epiteliales menos acusados.

Factores de riesgo

Los factores que se han encontrado asociados con la existencia de lesiones premalignas son:

a. Inicio de relaciones sexuales a edad temprana: Se acepta actualmente como factor de riesgo elevado de padecer lesiones premalignas y cáncer de cuello uterino el inicio de relaciones sexuales antes de los 20 años.

b. Primer embarazo a edad temprana. Aparentemente debido a inmadurez de las células del cuello, durante el trauma obstétrico

c. Promiscuidad sexual de alguno de los cónyuges: El individuo promiscuo está más expuesto a adquirir infecciones de transmisión sexual las que a su vez parecen jugar papel importante en la transformación neoplásica cervical.

d. Infecciones por virus del Papiloma Humano: Existe una asociación causal entre el desarrollo de lesiones intraepiteliales y el Virus del Papiloma Humano.

e. Cigarrillo: existen elevadas concentraciones de Nicotina en moco cervical y disminución de células de Langerhans en tejido cervical en pacientes fumadoras. El antecedente de tabaquismo incrementa el riesgo de infección por HPV

f. Ingesta de anticonceptivos orales. En algunos estudios epidemiológicos se ha encontrado un riesgo mayor en quienes toman anticonceptivos orales, al controlar por la presencia del Virus del Papiloma Humano.

TECNICAS DIAGNOSTICAS

Citología

El 11 de Abril de 1928 en la revista “La PresseMédical”, aparece la primera publicación sobre: Diagnóstico de cáncer de cuello uterino por citología, escrito por el patólogo Rumano de la Facultad de Medicina de Bucarest, Dr. Aurel A. Babés, acuñando el nombre de Atipia Celular.

En 1943 Papanicolau y Traut publican su primer libro sobre el diagnóstico del cáncer de cuello uterino mediante frotis vaginal.

La detección de lesiones premalignas de cervix por medio del PAP se ha convertido en el test citológico más extendido e importante en ginecología. La detección de lesiones cervicales con este método se basa en el estudio de las células de la zona de transición escamocolumnar donde se desarrolla el proceso continuo de metaplasia escamosa.

Para que un sistema de detección (screening) sea eficaz debe cumplir los siguientes requisitos:

- a. Debe detectar la enfermedad en una etapa temprana con el fin de proporcionar un tratamiento definitivo.
- b. Debe ser lo suficiente sensible.
- c. Debe ser lo suficiente específico.
- d. Debe ser un método simple, accesible e indoloro.
- e. Bajo costo para la paciente o para un programa de screening.

PACIENTES DE ALTO RIESGO

En las que es necesario practicar citología, por lo menos una vez al año.

- a) Iniciación temprana de relaciones sexuales, (En la adolescencia, la zona de transformación es más susceptible a los estímulos oncogénicos)
- b) Relaciones sexuales con múltiples compañeros.
- c) Compañero sexual que tiene o ha tenido múltiples compañeras (promiscuidad masculina).
- d) Antecedentes de enfermedades venéreas. Tanto en el Hombre como en la Mujer (antecedentes de Verrugas a nivel de pene o vulva).
- e) Hábito de fumar
- f) Primer embarazo en forma temprana. El parto produce eversión de la mucosa endocervical (Ectropión de los colposcopistas)
- g) Antecedentes de infección genital por HPV. (Coilocitosis a la citología - Test de HPV–DNA positivo por (PCR) o sistemas de hibridación.
- h) Enfermedades inmunosupresora.

TÉCNICA APROPIADA PARA EL FROTIS DE PAPANICOLAOU (PAP)

Diferentes instrumentos han sido utilizados a través de la historia para lograr una toma adecuada y representativa como: pipetas de vidrio, asa de platino, escobillón, espátulas de madera, plástico, aplicadores de algodón, etc. En general la muestra exocervical por lo accesible del epitelio escamoso ha presentado mayor dificultad, en cambio la muestra endocervical debe tener un método sencillo y práctico que proporcione células endocervicales en calidad y cantidad adecuadas.

El 90% de las lesiones precancerosas de cervix tiene lugar en la Zona de Transformación (ZT). El epitelio columnar, endocervical representa el límite superior de la zona de transformación, por consiguiente es ampliamente aceptado que la presencia de células endocervicales en el extendido es el parámetro más importante que indica que la muestra es representativa de la zona de transformación. Un porcentaje del 25% de células endocervicales o más con buena conservación representa lo óptimo en el control de calidad de la muestra. Porcentajes menores del 12.5% se consideran inadecuados para el diagnóstico, por consiguiente el frotis debe ser rechazado para su interpretación y el PAP debe repetirse.

Diferentes dispositivos para la toma de la muestra endocervical se han utilizado como espátulas de punta, hisopos de algodón humedecido con solución salina, pipeta de aspiración cervical, etc. Sólo a partir de 1987 el cepillo endocervical (cytobrush) se ha considerado ideal para la muestra endocervical disminuyendo de esta manera el porcentaje tan alto de falsos negativos que puede llegar hasta un 55%.

ESTRATEGIAS PARA LA TOMA DE LA MUESTRA CITOLÓGICA

a- El material citológico debe obtenerse antes de la exploración ginecológica bimanual.

b- El especulo debe introducirse sin lubricantes, debe humedecerse con solución salina o agua y evitar traumatismos cervico-vaginales.

c- Visualizar bien el cérvix con el fin de localizar la Zona de Transformación (zona de Transición escamo-columnar) la cual varía con las diversas etapas de la vida y la paridad de la paciente.

Las mujeres multíparas generalmente presentan cierta eversión (ectopia - ectropión) lo que permite visualizar fácilmente la zona de Transición escamo-columnar.

Las nulíparas pueden tener la Zona de Transición escamo-columnar en el interior del conducto endocervical, lo cual sucede también en las menopáusicas.

d- Toma ectocervical: con espátula de madera (espátula del Dr. Ayre) se raspa suavemente el exocérvix en toda su extensión y se coloca el material en la placa de vidrio en forma ondulante.

e-Toma endocervical: Idealmente utilizando el cepillo (Cytobrush) endocervical y rotándolo sobre el conducto endocervical se toma una buena muestra la cual se extiende en el extremo inferior del portaobjetos en sentido longitudinal y en forma rotante, quedando una lámina fina y transparente al microscopio.

f- El material extendido en el porta objetos, se fijará inmediatamente en alcohol de 96° o con spray fijador citológico, antes de practicar el resto de la exploración pélvica.

g- Llenar todos los datos de la hoja de citología precodificada, verificar el número de la placa o portaobjeto y enviarla para estudio citopatológico.

CITOLOGÍA FALSO - NEGATIVA

El PAP falso negativo resulta cuando es reportado como normal y por otros métodos (como Colposcopia, Biopsia, Cono, Histerectomía, HPV-DNA etc.) resulta patología premaligna o maligna.

El porcentaje de falsos negativos es: hasta de un 20% para el carcinoma invasor, y de un 20% - 50% para lesiones intraepiteliales de alto o bajo grado (L- SIL, y H – SIL). La táctica de repetir la citología no es suficiente para lograr una aceptable tasa de sensibilidad, especialmente en las lesiones intraepiteliales de bajo grado. (L – SIL).

Reporte Citológico: Uno de los aspectos más críticos en la valoración de la citología es la comunicación de los hallazgos del citopatólogo y el clínico la que se debe desarrollar en términos no ambiguos con una buena relevancia clínica. Esto es lo que ha originado a través del tiempo las distintas modificaciones citológicas desde Papanicolaou hasta llegar al sistema Bethesda de diciembre de 1988 hasta su ultima revisión en 2001 .

Haciendo un recuento histórico vemos como en 1910 Rubin introdujo la denominación Carcinoma in Situ, hasta Broders, en 1932 no se generalizó este término. En el año 1961 durante el Primer Congreso Internacional de Viena, se

adoptó la definición de Ca in Situ de cérvix la que posteriormente, con los términos de displasia, (término acuñado por Reagan en 1953) y definido en el congreso como "Todo epitelio escamoso situado sobre la superficie o en las glándulas, que muestra alteraciones en la diferenciación sin alcanzar el grado de perturbación que caracteriza al carcinoma in Situ", fueron explicados en dos volúmenes publicados por la O. M.S . Koss en 1963 considera que la displasia grave y el Ca in Situ debían superponerse y Richard en 1966 lanza el concepto de Neoplasia Intraepitelial Cervical (CIN) eliminando así el concepto separado de displasia grave y Ca in Situ. En 1972 Nyirjesy llama la atención acerca de los frotis Pap, 11 atípicos persistentes podían corresponder no sólo a un proceso de cervicitis (22.8%), sino a procesos Displásicos (45.6%), Carcinomas in Situ (24.6%), Cáncer cervical invasivo 3.5%. Adeno Carcinoma Endometrial 3.5% (20).

Hacia finales de los 70 Meissels y Elbe, observaron que la mayoría de las infecciones ginecológicas por virus del papiloma humano son subclínicas y que se reconocen por citologías anormales con la presencia de koilocitosis, disqueratocitos, anofilia, hipercromasia y binudeación; y que su distinción con los procesos displásicos se superponían. Ya en 1956 Koss había descrito el efecto citopático viral.

BETHESDA 2001

El Sistema de Bethesda para el reporte citológico fue desarrollado por el Instituto Nacional de Cáncer (USA), en Bethesda, Maryland en 1988, con el fin de proveer una terminología uniforme y facilitar la comunicación entre el patólogo y el clínico. Este sistema ha sido periódicamente perfeccionado, siendo su última revisión la efectuada en el verano del 2001. El Taller Bethesda 2001, incluyó a más de 400 participantes de más de 20 países y con la contribución de expertos cito-patólogos.

TERMINOLOGÍA ACTUAL.

El término “negativo para lesión intraepitelial o malignidad”, ha sustituido las categorías:

- Dentro de límites normales.
- Cambios celulares benignos
- Cambios reactivos (inflamación, reparación, radioterapia, cambios por DIU, etc.)

Todos estos cambios pueden ser anotados en la categoría de: “Negativo para Lesión Intraepitelial o Malignidad”.

b. Reporte de Organismos (Reporting of Organisms)

El sobre crecimiento de cocobacilos, ahora se escribe como “Cambio en la flora sugestivo o indicativo de vaginosis bacteriana”.

c. Calidad de la Muestra (Specimen Adequacy)

Satisfactoria

Insatisfactoria.

La categoría “Satisfactorio pero limitado por ó para”, ha sido eliminada.

d. Células Escamosas Anormales (Squamous Cell Abnormalities)

El término “Células Escamosas Atípicas de significado indeterminado (ASCUS)”, ha sido modificado. El nuevo término general es “Células Escamosas Atípicas (ASC), Atypical Squamous Cell”.

En términos generales las categorías ASCUS, han sido subdivididas en:

ASC-US: Corresponde a los cambios citológicos que son sugestivos de una lesión intraepitelial, pero que carecen de criterio para una interpretación definitiva. Esta categoría excluye los casos sugestivos de H-SIL.

Esta categoría (ASC-US) puede equivaler a un 90% de los casos de ASC (Atypical Squamous Cell). El manejo de esta categoría es variable según los protocolos de cada servicio, como: observación y repetir citología a los 3 meses, utilizar HPV-DNA cuando es posible o colposcopia y biopsia.

ASC-H: Cambios citológicos que son sugestivos para H-SIL, pero que carecen de criterio para una interpretación definitiva. Como es recomendable la correlación citología e histopatología en esta categoría, se hace necesaria la conducta de colposcopia y biopsia en cualquier lugar del mundo.

En general los reportes de ASC-H no deben exceder del 5% del total de los extendidos.

e. L-SIL y H-SIL.

Esta terminología, para las lesiones intraepiteliales de bajo y alto grado NO HA CAMBIADO.

f. Células Glandulares Anormales (Glandular Cell Abnormalities)

El término “Células Glandulares Atípicas de significado indeterminado (AGUS)” (Atypical glandular cells of undetermined significance), ha sido eliminado y reemplazado por los términos (células glandulares).

- Células Endocervicales Atípicas
- Células Endometriales Atípicas
- Células Glandulares Atípicas

- Adenocarcinoma In Situ (AIS)
- Adenocarcinoma

COLPOSCOPIA

El **colposcopio** es un microscopio binocular que permite examinar el Epitelio y la trama vascular su-epitelial con ampliificaciones que varían entre 7.5 X 15 X y 30 X.

Cérvix normal

El epitelio plano estratificado original (natural) es una estructura suave, rosada, uniforme, sin lesiones, originalmente establecida en el cuello y la vagina. Al colposcopio se muestra de color rosado y superficie uniforme, lisa y húmeda. No presenta cambios tras la aplicación de ácido acético, y se tiñe de color caoba tras la realización del test de Schiller (test de Schiller. Negativo.)

El corte histológico muestra un epitelio plano poliestratificado con 7-10 hileras de células que se dividen en tres estratos: Estrato basal, con células de núcleos grandes y citoplasma fundamentalmente basófilo. Estrato intermedio o espinoso, que muestra varias hileras de células ovaladas con núcleo vesicular y citoplasma grande. La relación núcleo / citoplasma va disminuyendo conforme las capas son más superficiales. Estrato superficial que presenta células grandes de contornos regulares y núcleos picnóticos. Este epitelio se reemplaza cada 4 – 5 días, es muy sensible a los estrógenos y progesterona y contiene glucógeno. En las mujeres posmenopáusicas, es atrófico, con muy poco glucógeno y cambios celulares que se pueden confundir con una neoplasia intraepitelial.

Epitelio cilíndrico

Se trata de un epitelio monoestratificado con células cilíndricas altas que reviste la superficie del conducto endocervical y todas sus formaciones glandulares. En la visión directa o sin preparación, es de color rojo. Tras la aplicación de ácido acético, el color rojo palidece en distinto grado y se aprecian perfectamente las papilas en forma de granos de uva dispuestos sobre un mismo plano. Este efecto del ácido acético es transitorio y se reproduce tras nuevas aplicaciones pero de forma menos clara.

El corte histológico muestra un estrato único de células altas con núcleo basal de forma ovalada. El citoplasma se halla ocupado por finas vacuolas de moco. Este epitelio presenta invaginaciones de dirección variable que constituyen las glándulas endocervicales, en las que puede haber elementos de epitelio plano en su profundidad.

Zona de transformación

Es una zona de alta actividad celular en la que asientan la mayoría de las lesiones preinvasoras e invasoras, y es conveniente conocerla bien. En su definición, se trata de la porción del cervix que originariamente tenía epitelio cilíndrico y ahora tiene epitelio escamoso. Los fenómenos de metaplasia escamosa ocurren continuamente, y están influenciados por cambios hormonales locales y cambios en el pH vaginal. Cuando la transición entre epitelios es abrupta, se mostraría al colposcopio como una línea que tras la aplicación de ácido acético es ligeramente blanca y tras el lugol es ligeramente color pajizo (yodo débil)

En otras ocasiones, el cambio no es lineal sino que representa una zona más o menos ancha de epitelio, que puede prolongarse hasta los fondos

vaginales, en la que es posible observar distintos elementos que se consideran normales como: lengüetas de epitelio escamoso sobre el epitelio cilíndrico, huevos o quistes de retención mucosa (Naboth) orificios glandulares contorneados de un ribete blanco, o penetración del epitelio escamoso en las glándulas, condicionando que el orificio sea blanco cuando dicho fenómeno sucede en superficie, y adquiera aspecto de perla córnea cuando penetra en profundidad.

Siguiendo la clasificación de Barcelona, se distinguen:

- Zona de transformación tipo I. Se ve completamente y está situada en ectocérvix.
- Zona de transformación tipo II. Situada toda o en parte en endocervix pero visible completamente.
- Zona de transformación tipo III. Está en canal cervical y no se ve en su totalidad.

RESULTADOS COLPOSCOPICOS ANORMALES

a. Epitelio Acetoblanco

Es una lesión colposcópica focal anormal, que se observa después de la aplicación de ácido acético. El epitelio blanco constituye un fenómeno transitorio que se observa en zonas de mayor densidad nuclear, ya sea planas, con un contorno superficial que también es plano y regular, o micropapilares o microconvolutas, con proyecciones papilares o patrón cerebroide. La apariencia acetoblanca es más intensa entre mas anómalo sea el epitelio cervical. Es una prueba útil, de costo ínfimo en la evaluación de lesiones preneoplásicas como:

- Neoplasia intraepitelial cervical (CIN) I - II- III
- Neoplasia intraepitelial vaginal (VAIN) I - II- III

- Neoplasia intraepitelial anal (AIN) I - II- III
- Neoplasia intraepiteliavulvar (VIN) I - II- III
- Neoplasia intraepitelialpeniana (PIN) I - II- III

b. Puntilleo (punteado – base).

Es una lesión colposcópica anormal focal, en la que los capilares tiene un patrón puntiforme, producido por la “visión de punta” de los capilares intraepiteliales. En el puntilleo más pronunciado hay un aumento del calibre de los vasos y los espacios entre ellos

c. Mosaico

Es una lesión colposcópica anormal focal, en la que los vasos forman líneas o separaciones alrededor de bloques de epitelio blanco en un patrón de mosaico. Los grados más elevados de anomalías muestran patrones más gruesos y vasos con distancias intercapilares aumentadas.

d. Leucoplasia (Hiperqueratosis)

Es un epitelio blanco presente antes de la aplicación de ácido acético, lesión colposcópica focal en la que hay hiperqueratosis y paraqueratosis y aparece como una placa blanca elevada. Pudiera identificarse tanto dentro como fuera de la zona de transformación. El epitelio negativo al yodo es aquel que no se tiñe con la solución de Lugol Schiller. El epitelio plano estratificado normal se tiñe de color café.

e. Los Vasos Atípicos

Constituyen una anomalía colposcópica focal, en la que el patrón de los vasos sanguíneos no aparece como puntiformes, en mosaico o en ramificaciones delgadas, si no más bien como vasos irregulares que muestran variación notoria de calibre y trayectoria, con ramificaciones irregulares, a veces con aspecto de coma, sacacorchos o espagueti.

SOSPECHA DE COLPOSCÓPICA DE CARCINOMA INVASOR

El cáncer invasor colposcópicamente obvio es aquel no evidente a la exploración clínica. La lesión suele ser elevada, con un contorno irregular y vasos sanguíneos anormales.

Colposcopia insatisfactoria

Ocurre cuando la unión plano cilíndrica no es visible, por inflamación o atrofia intensa y el cuello uterino no es visible.

Indicaciones

a. Cuello uterino de aspecto sospechoso.

b. Citologías con resultado Anormal:

- ASC – ASC-US
 - ASC - H
- L – SIL. (Lesión escamosa intraepitelial de bajo grado)
- H – SIL. (Lesión intraepitelial de alto grado)
- Carcinoma escamo celular.
- Anormalidades de las células epiteliales en células glandulares.

c. Inspección visual con ácido acético positiva (IVA).

d. Inspección visual con Lugol positiva (IVL).

ESTRATEGIAS DE TRATAMIENTO L-SIL H-SIL

Ya que no existe un tratamiento específico antiviral para el HPV, el papel del médico es tratar todas las lesiones detectables con el objeto de ayudar al sistema inmune del paciente a luchar contra el virus y prevenir su transmisión.

a. Métodos Químicos (En general de utilidad para los condilomas externos exofíticos de ambos sexos)

- Podofilina (Podofilox 0.5% solución o gel)
- 5 – Fluoracilo (5 – Fu)
- Acido tricloroacético al 85%

b. Métodos Físicos

- Electrocauterio / electrodiatermia
- Crioterapia (CO₂ - NO₂)
- Radiofrecuencia (Radiocirugía), utilizando técnicas LEEP o LLEYZ1.
- Láserterapia (carbón dioxide laser)

c. – Inmunoterapia

- Interferones (Intralesional): citoquinas, con su acción antiproliferativa y antiviral.

- Inductores de la citoquina (imiquimod) (Aldara, producto comercial) activa la función inmune. Imiquimode crema al 5% para aplicar 3 veces por semana durante 16 semanas. Debe removerse una vez aplicado a las 6 horas, utilizando agua y jabón.

- Retinoides

- Levamizol

- Interleuquinas

El manejo general se lleva a acabo a nivel de consulta externa, sin necesidad de hospitalización.

d. – Métodos quirúrgicos

- Conización en frío

- Histerectomía

Se sospecha durante la evaluación colposcópica del cuello uterino debido a una citología (Pap) anormal. El diagnóstico se obtiene mediante la biopsia del área afectada (3,4).

Clasificación de las displasias

NIC1: solo el 1/3 profundo del epitelio está afectado

NIC2: los 2/3 profundos están afectados

NIC3: el grosor total del epitelio está afectado.

El término Carcinoma In Situ (CIS) de cuello uterino se usa poco y la mayor parte de los patólogos reportarán la lesión como NIC3 (en otros tejidos se usa el término CIS) (3,4).

CLASIFICACIÓN COLPOSCÓPICA 2011

(Congreso Mundial de Patología del TGI y Colposcopia de Rio de Janeiro-2011)

Evaluación General

Adecuada/inadecuada a causa de ...(por ejemplo: cuello uterino no claro por inflamación, sangrado, cicatriz)

Visibilidad de la unión escamocolumnar: completamente visible, parcialmente visible, no visible.

Tipos de zona de transformación 1,2,3

Hallazgos colposcópicos normales

Epitelio escamoso original:

Maduro

Atrófico

Epitelio columnar

Ectopía

Epitelio escamoso metaplásico

Quistes de Naboth

Aberturas glandulares y/o criptas glandulares

Deciduosis en el embarazo

a. Hallazgos colposcópicos anormales

Principios generales

Ubicación de la lesión: dentro o fuera de la zona de Transformación, ubicación de la lesión según las agujas del reloj. Tamaño de la lesión Número de cuadrantes del cuello uterino que cubre la lesión, tamaño de la lesión en porcentajes del cuello uterino.

b. Grado 1(Menor)

Epitelio acetoblanco delgado. Borde irregular

Mosaico fino,

Puntillado fino

c. Grado 2 (Mayor)

Epitelio acetoblanco denso, Aparición rápida de epitelio acetoblanco.

Orificios glandulares abiertos con bordes engrosados.

- Mosaico grueso,
- Puntillado grueso.
- Bordes delimitados,
- Signo del límite del borde interno, Signo de cresta o sobreelevado. No específicos
- Leucoplasia (queratosis, hiperqueratosis),
- Erosión
- Solución de Lugol (Test de Schiller): positivo/negativo
- Sospecha de invasión
- Vasos atípicos

Signos adicionales: Vasos delgados, superficie irregular, lesión exofítica, necrosis, ulceración (necrótica), tumoración nodular.

d. Hallazgos varios

- Zona de transformación congénita,
- Condiloma,
- Pólipo (exocervical /endocervical)
- Inflamación,
- Estenosis,
- Anomalía congénita,
- Anomalías post-tratamiento,
- Endometriosis

MANEJO DE CITOLOGÍAS ANORMALES

- Luego de toda citología anormal debe realizarse una COLPOSCOPIA.
- La colposcopia será satisfactoria o insatisfactoria (según se visualice o no la unión escamo cilíndrica).
- La colposcopia será normal o anormal cuando en ella se observen imágenes que se podrán categorizar como de baja o alta sospecha.
- Biopsia ampliada incluye: LLETZ y cono.
- Test de HPV + sólo es para grupo de alto riesgo.

Células escamosas atípicas (ASC)

El índice de citologías con ASC es de 4,7%.

ASC tiene 0,1 a 0,2% de chance de corresponder a histología de cáncer invasor

Se subdivide en:

ASC-US: 7 a 12 % tiene CIN 2 o 3 en la biopsia

ASC-H: 26 a 68 % tiene CIN 2 o 3 en la biopsia

El índice de HPV + es del 40 - 51 %, siendo en las adolescentes del 77% y en las mayores de 40 años del 20%

L-SIL

1,6 – 2,1 % de las citologías en USA.

De todos los PAP con LSIL:

- 76,6% HPV+, siendo una excepción las postmenopáusicas con una prevalencia menor
- 12 % CIN 2 o más
- ASC-US con HPV + tiene igual riesgo que LSIL

H SIL.

Alto índice de regresión en adolescentes de hasta un 91% a 36 meses, alrededor de un 7 % de las adolescentes con L SIL tienen un CIN 2 o + .

- 0,7% de las citologías en USA.

- 20-29 años: 0,6%

- 40-49 años: 0,2%

- 50-59 años: 0,1%

- Colposcopia identifica 53 a 66% de los CIN 2 ó más de las pacientes con H SIL.

- 84 - 97% de las citologías con HSIL se les diagnostica un CIN 2 ó más en la pieza de Leep.

- 2% de las citologías HSIL corresponden a un cáncer.

CIN 1

Es un grupo heterogéneo de lesiones. El 60-70% retrograda (91% en Adolescentes), el 13% progresa a CIN 2– 3.

Lesión poco reproducibleÆ Estudio ALTS: 47% igual lesión, 41% normal y 12% mayor lesión. La mayoría asociados a HR HPV.

HPV 16 es el genotipo más frecuentemente asociado a CIN 1 Æ 26.3%

CIN 1 HPV 31-51-53 Æ 10-12 % de cada uno.

Solo el 12% se asocia a HPV bajo riesgo (11 - 6).

El seguimiento con Test de DNA HPV es inaceptable

Embarazadas con CIN I Æ seguimiento sin tratamiento.

Factores de riesgo

- Imposibilidad de seguimiento.

- Pacientes mayores de 35 años.

- Tabaquismo.

- Compromiso inmunológico: transplantadas, HIV +, corticoterapia, etc
- Tratamiento con métodos destructivos locales o escisionales, este último se prefiere si la colposcopia es insatisfactoria, el legrado endocervical (LEC) es positivo o la paciente había sido previamente tratada.

Los tratamientos destructivos locales, son una modalidad terapéutica, implementada hace varias décadas, para el manejo de la patología del tracto genital inferior.

VENTAJAS DE LOS TRATAMIENTOS DESTRUCTIVOS LOCALES.

- a. Fácil ejecución.
- b. Tratamiento ambulatorio.
- c. Conservación del canal endocervical.
- d. Bajo índice de complicaciones.
- e. Se realiza bajo control colposcópico.

REQUISITOS PARA REALIZAR TRATAMIENTOS DESTRUCTIVOS LOCALES.

- a) Lesiones exocervicales.
- b) Conducto endocervical libre de enfermedad.
- c) Biopsias colposcópicamente dirigidas.
- d) Concordancia colposópica, citológica e histológica.

La terapia destructiva local (TDL) es la terapéutica de elección teniendo en cuenta el comprometimiento del epitelio pavimentoso, solo en su tercio inferior.

Las terapias destructivas son métodos ablativos y pueden ser físicos o químicos.

Métodos químicos

- PODOFILINO/ PODOFILOTOXINA
- ACIDO TRICLOROACETICO
- 5-FLUORURACILO
- INTERFERON
- IMIQUIMOD

Métodos físicos

- CRIOTERAPIA
- VAPORIZACION POR LASER
- PROCEDIMIENTO DE ELECTROFULGURACION (PEF)

4. MARCO METODOLOGICO

4.1 Tipo de estudio

Se realizó un estudio observacional, descriptivo, retrospectivo, de corte transversal

4.2 Delimitación espacio- temporal

Esta investigación se realizó en el Servicio de Patología Cervical del Hospital Materno Infantil de la Cruz Roja Paraguaya, en el periodo comprendido entre el 1 de enero del 2016 al 31 de diciembre del 2017; y con seguimiento al 30 de junio del año 2018., en base a datos obtenidos de dicha Institución. Abarcan pacientes que ingresaron al servicio mencionado más arriba, con lesiones epiteliales de bajo grado tratadas con electrofulguración.

4.2 Población, muestra y muestreo

Todas aquellas pacientes con el diagnóstico de lesión intraepitelial escamosa de bajo grado, en el Servicio de Patología Cervical del Hospital Materno Infantil Reina Sofía de la Cruz Roja Paraguaya, en el periodo establecido entre 1 de enero del 2016 al 31 de diciembre del 2017; y con seguimiento al 30 de junio del año 2018. Enfocándose en aquellas que se realizaron electrofulguración.

Para la obtención de los datos se revisaron las fichas clínicas del Servicio de Patología Cervical y los departamentos de Fichero y Estadística.

El muestreo fue no probabilístico de selección consecutiva de casos que reúnan los criterios de inclusión.

El total de la muestra está basada en pacientes de 20 a 40 años que acudieron al servicio de Patología Cervical en el Hospital Materno Infantil Reina Sofía en el periodo establecido.

4.3 Criterios de inclusión y exclusión

Para este estudio se incluyeron aquellas pacientes de 20 a 40 años que reunieron los siguientes criterios: histología con diagnóstico de lesión de bajo grado que se hayan realizado PEF y con estudios de cuello uterino posteriores, conducto endocervical libre de lesión

Se excluyeron a :

- Pacientes que no contaban con estudio de cuello uterino posterior al PEF
- Menores 20 años y mayores de 40 años
- Historias clínicas con datos incompletos.
- Pacientes embarazadas.

4.5 Operacionalización de variables

- **Edad:** tiempo transcurrido a partir del nacimiento de un individuo.
- **Inicio de la vida sexual activa :** edad en que la paciente ha tenido su primer contacto sexual
- **Número de parejas hasta la fecha :** cantidad de hombres o mujeres con quienes ha tenido relaciones sexuales hasta la fecha
- **Paridad :** número de partos que ha tenido la paciente
- **Tipo de lesión pre-existente :** refiere a una lesión anterior a la identificada al momento de la consulta
- **Numero de lesiones tratadas :** cuantificar la cantidad de lesiones que presenta cada paciente
- **Complicaciones post tratamiento:** Agravamiento de la lesión o enfermedad o del procedimiento médico con una patología intercurrente, que aparece espontáneamente con una relación causal más o menos directa con el diagnóstico o el tratamiento aplicado.
- **Tiempo de seguimiento en consulta :** cantidad de días en que la paciente acude al servicio para llevar un control del tratamiento que le fuera realizado
- **Recurrencia de las lesiones:** lesiones escamosas intraepiteliales de bajo grado reiterativas post tratamiento.
- **Enfermedad:** alteración leve o grave del funcionamiento normal de un organismo o de una de sus partes debida por causa interna o externa.
- **Virus:** es un agente infeccioso microscópico a celular que solo puede

multiplicarse dentro de la célula u otro organismo

- **Virus papiloma humano:** es virus de que se trasmite por contacto sexual.
- **Patología:** rama de la medicina que estudia los trastornos anatómicos y fisiológicos de os tejidos y órganos enfermos.
- **Patología cervical:** unidad a donde se remite a pacientes que se les diagnostica una lesión pre cancerosa cervical.

4.6 **Técnica e instrumento de recolección de datos**

Se utilizaron : fichas clínicas, informes citológicos ,colposcópicos e histológicos remitidos por el servicio de Anatomía Patológica.

4.7 **Análisis estadístico**

Las variables se describieron utilizando distribuciones de frecuencias absolutas y porcentajes.

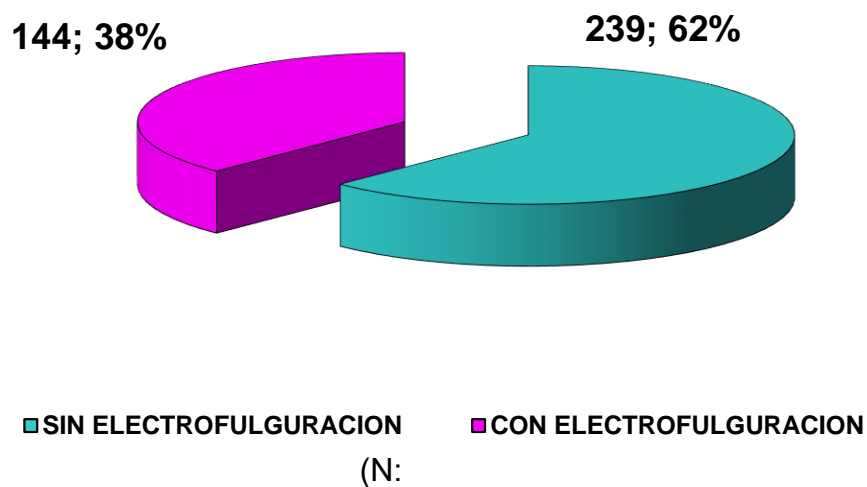
4.8 **Consideraciones éticas**

Se solicitaron los permisos correspondientes a los Directivos de la Institución quienes dieron su aprobación. El estudio de la población consistió en el análisis de historias clínicas del Servicio de Patología Cervical y los departamentos de Fichero y Estadística del Hospital Materno Infantil Reina Sofía de la Cruz Roja Paraguaya, dándose a conocer solo resultados.

Se tomara como basamento legal los Principios Éticos para las investigaciones médicas en seres humanos, a saber: Código de Nüremberg (1947) y la Declaración de Helsinki (Asamblea Médica Mundial 1964. Modificaciones: 1975, 1983, 1989, 1996 y año 2000)

5.- RESULTADOS

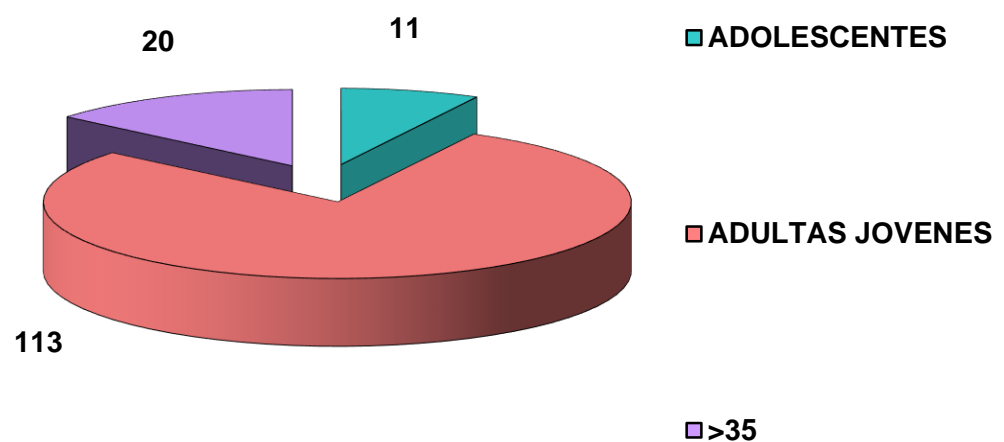
GRAFICO 1 : FRECUENCIA DEL USO DE ELECTROFULGURACION EN PACIENTES CON LESIONES DE BAJO GRADO DE CERVIX



En el gráfico se observa la frecuencia del tratamiento de lesiones de bajo grado con electrofulguración en un 38% y sin electrofulguración con el 62%.

Fuente: Datos obtenidos por la autora con elaboración propia en el H.M.I. Reina Sofía AÑOS 2016 – 2018

GRAFICO 2: EDAD

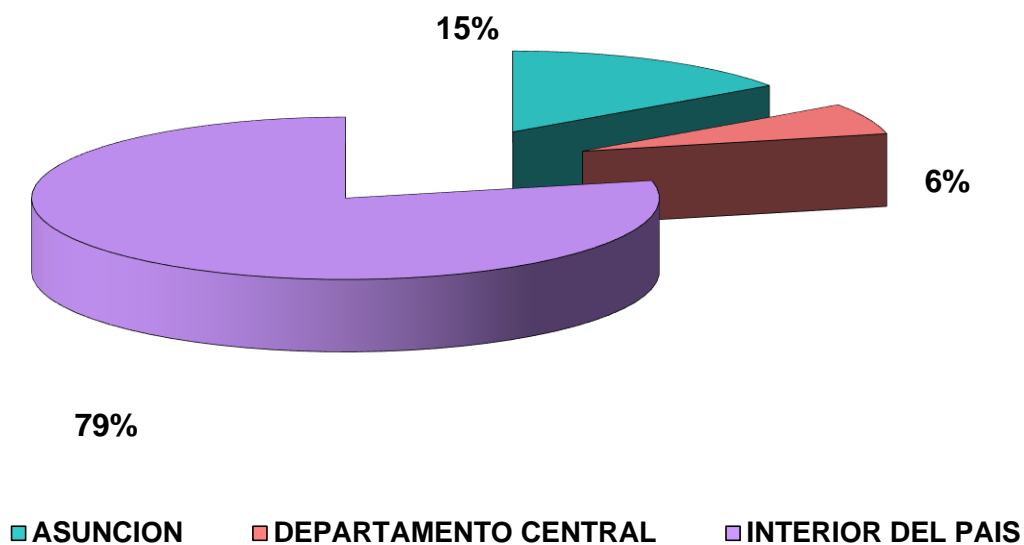


(n:

En el presente gráfico se observa que el 86% de las pacientes corresponden de 20 a 35 años y el 14% son mayores de 35 años.

Fuente: Datos obtenidos por la autora con elaboración propia en el H.M.I. Reina Sofía AÑOS 2016 – 2018

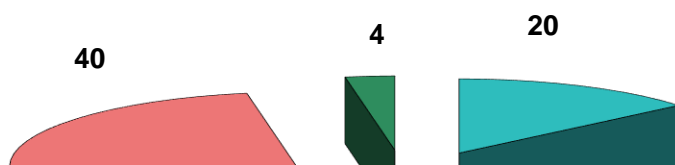
GRAFICO 3: LOCALIDAD



(n:

En el gráfico se observa que el mayor porcentaje de pacientes proviene del interior del país en 79% de los casos, seguidos de las de Asunción con el 15% y por último del Departamento Central 6%.

Fuente: Datos obtenidos por la autora con elaboración propia en el H.M.I. Reina Sofía AÑOS 2016 – 2018




(n:144)

En el presente gráfico observamos que el 55% de las pacientes culminaron la primaria, seguida de un 28% con secundaria culminada; un 14% eran analfabetas y solo un 3% universitarias.

Fuente: Datos obtenidos por la autora con elaboración propia en el H.M.I. Reina Sofía AÑOS 2016 – 2018

GRAFICO 5 : EDAD DEL PRIMER CONTACTO SEXUAL

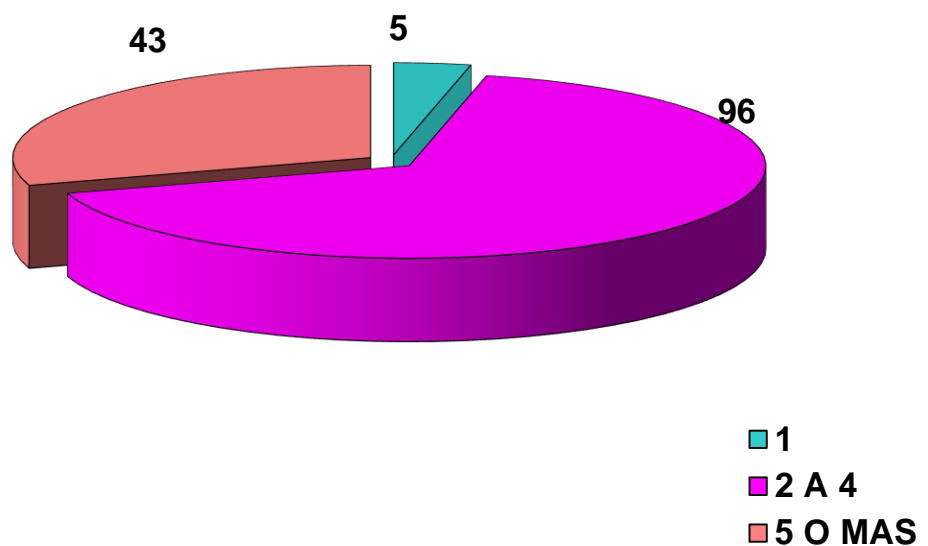


(n:144)

En este gráfico observamos que el 79% de las pacientes tuvieron su primer contacto sexual entre la adolescencia y el 21% siendo adulta jóvenes.

Fuente: Datos obtenidos por la autora con elaboración propia en el H.M.I. Reina Sofía AÑOS 2016 – 2018

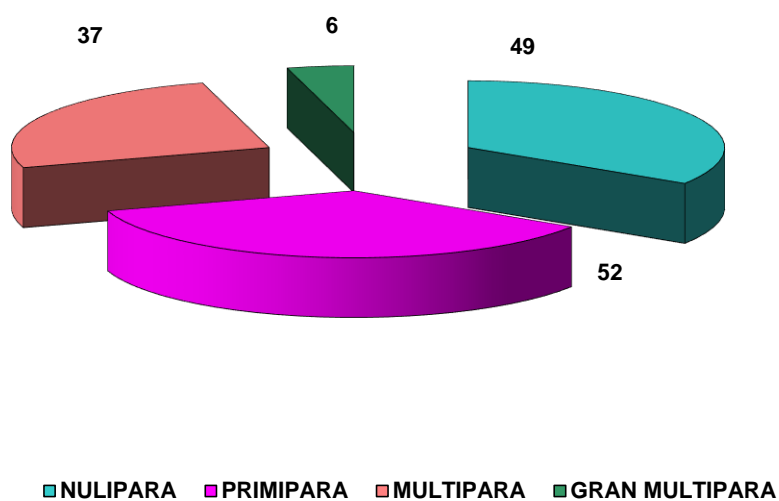
GRAFICO 6: NUMERO DE PAREJAS SEXUALES



(n:144)

En este gráfico se observa que el 67% de las pacientes tienen de 2 a 4 parejas,

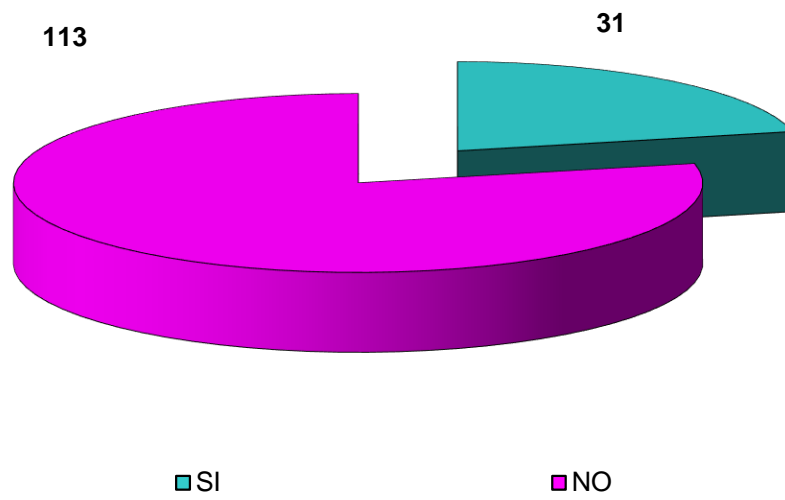
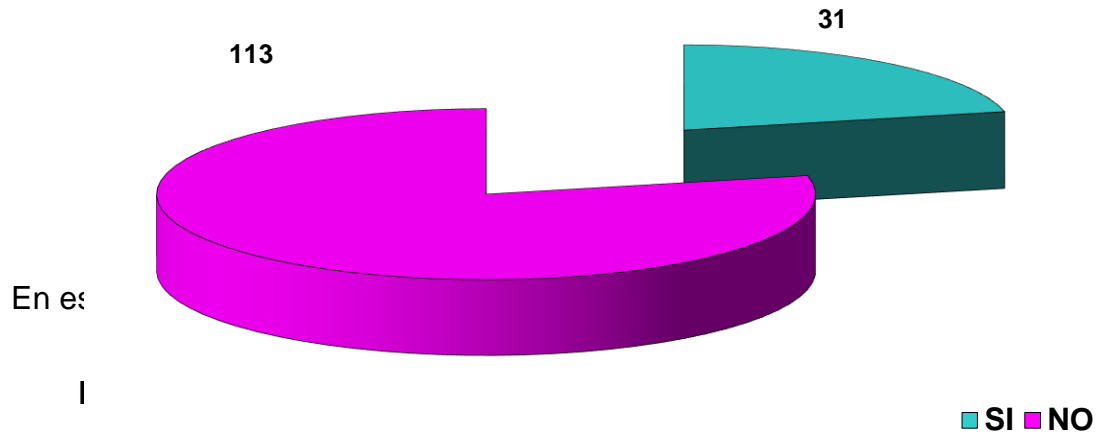
Fuent



En cuanto a la paridad se observa en el gráfico un 36% de primíparas, 34% de nulíparas, 26% de múltiparas y solo un 4% de gran múltipara.

Fuente: Datos obtenidos por la autora con elaboración propia en el H.M.I. Reina Sofía AÑOS 2016 – 2018

GRAFICO 8 : TABAQUISMO

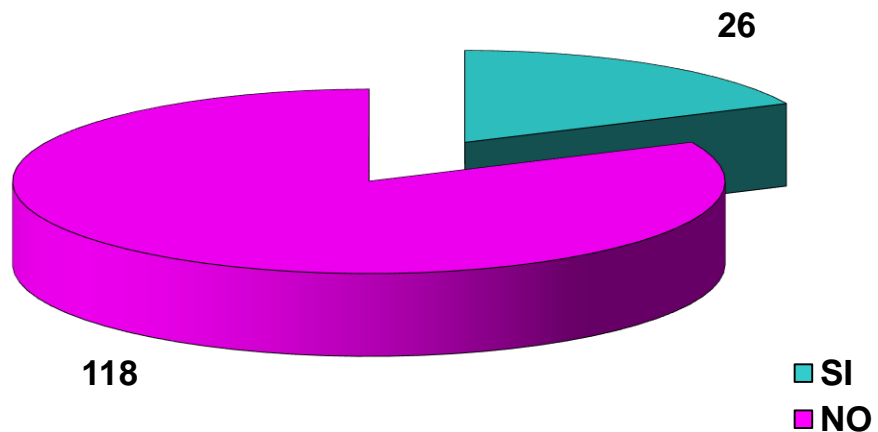


(n:144)

En este gráfico se observa que solo el 22% de las pacientes utilizaban anticonceptivos orales.

Fuente: Datos obtenidos por la autora con elaboración propia en el H.M.I. Reina Sofía AÑOS 2016 – 2018

GRAFICO 10 : ANTECEDENTES DE ITS

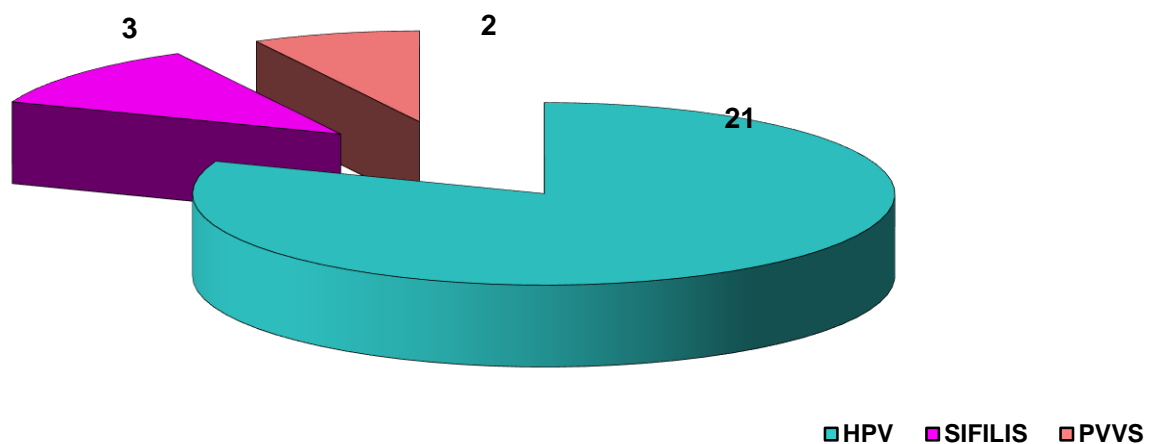


(n:144)

En cuanto a las infecciones de transmisión sexual el 18% eran portadoras y el 82% no son portadoras de dicha transmisión.

Fuente: Datos obtenidos por la autora con elaboración propia en el
H.M.I. Reina Sofía AÑOS 2016 – 2018

GRAFICO 10.1 : TIPO DE ITS



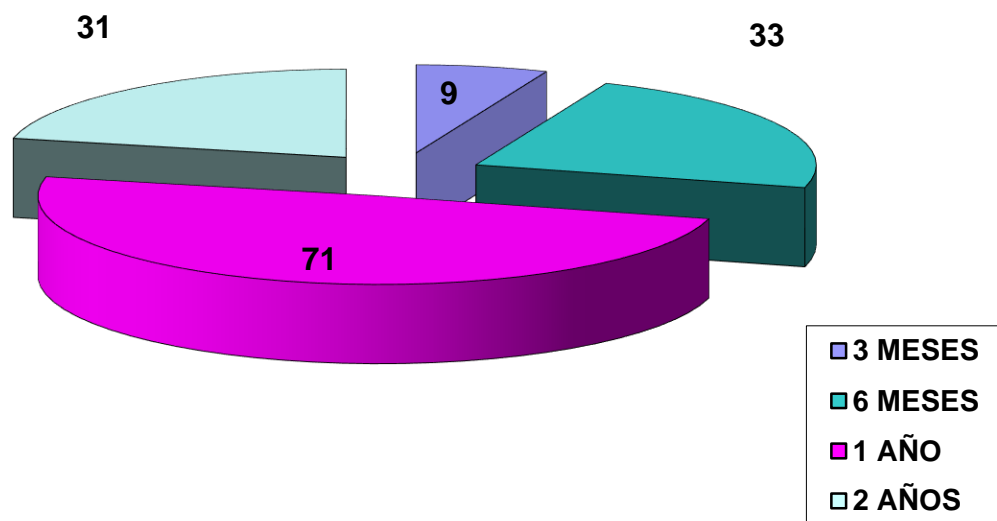
(n:26)

En este gráfico se observa que el 81% de las pacientes tenían HPV, el 11% sífilis y el 8% eran pacientes viviendo con virus del VIH.

Fuente: Datos obtenidos por la autora con elaboración propia en el
H.M.I. Reina Sofía AÑOS 2016 – 2018

- PVVS: Paciente viviendo con virus del sida

**GRAFICO 11 : SEGUIMIENTO DE LAS PACIENTES POST
ELECTROFULGURACION**

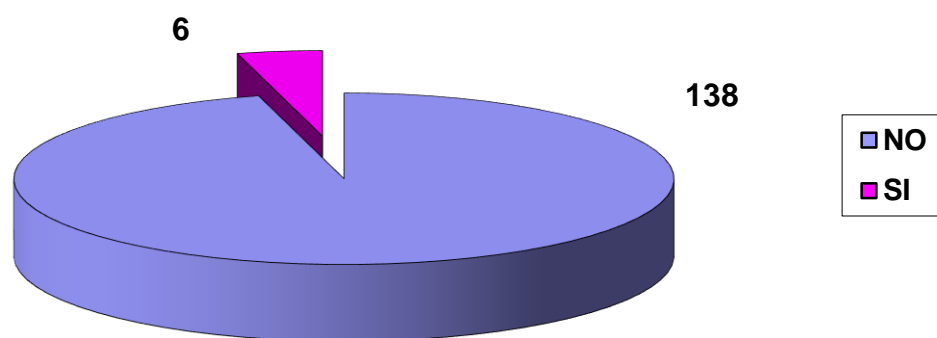


(n:144)

En cuanto al seguimiento post electrofulguración el 49% regreso a los 1 año, el 33% a los 6 meses, el 22% en dos años y el 6% en tres meses.

Fuente: Datos obtenidos por la autora con elaboración propia en el
H.M.I. Reina Sofía AÑOS 2016 – 2018

**GRAFICO 12 : RECURRENCIA DE LAS LESIONES SEGÚN
RESULTADOS DE COLPOSCOPIA POSITIVA**



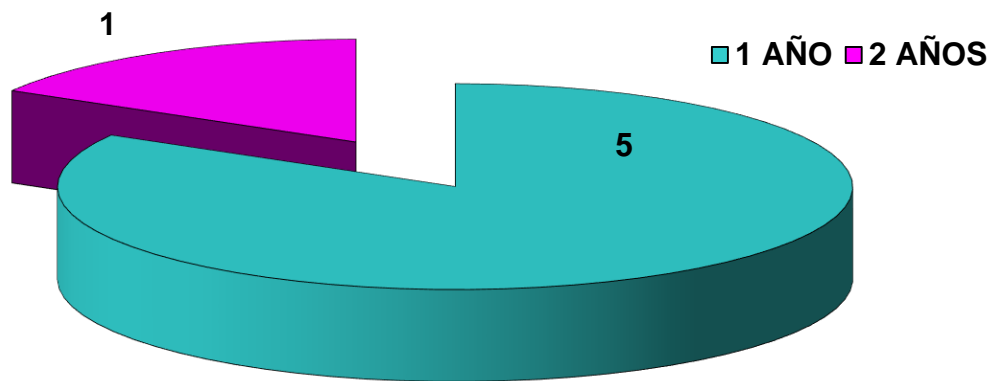
(n:144)

En este gráfico se observa que solo el 4% tuvo recurrencia de lesiones según resultados de colposcopia positiva; y no lo tuvo el 96%.

Fuente: Datos obtenidos por la autora con elaboración propia en el

H.M.I. Reina Sofía AÑOS 2016 – 2018

GRAFICO 13 : RECURRENCIA DE LAS LESIONES POST ELECTROFULGURACION SEGÚN EL TIEMPO DE SEGUIMIENTO

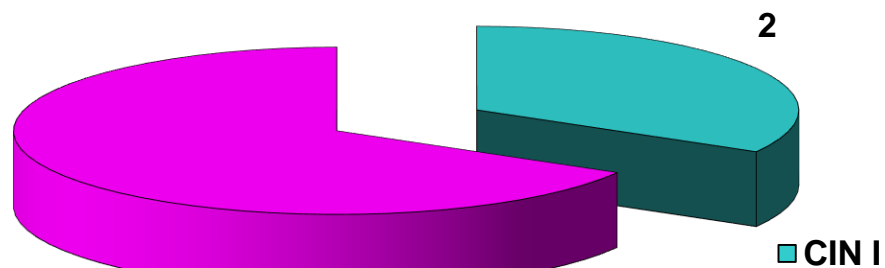


(n:6)

En este gráfico se observa que 83% tuvo recurrencia de lesiones según resultados de colposcopia positiva a los un año; y el 17% a los dos años.

Fuente: Datos obtenidos por la autora con elaboración propia en el H.M.I. Reina Sofía AÑOS 2016 – 2018

GRAFICO 14 : RESULTADOS HISTOLOGICOS EN PACIENTES CON COLPOSCOPIA POSITIVA POST ELECTROFULGURACION



(n:6)

Según el gráfico se observa los resultados histológicos con colposcopia positiva post electrofulguración, el 67% presenta cervicitis crónica, y el 33%

CIN I

**Fuente: Datos obtenidos por la autora con elaboración propia en el
H.M.I. Reina Sofía AÑOS 2016 – 2018**

6.- DISCUSION Y COMENTARIOS

En nuestro estudio se observó que del total de pacientes con lesiones de bajo grado del cérvix confirmadas por resultados citológicos-colposcópico-histológicos, el 38% fue manejado utilizando el tratamiento de electrofulguración.

Samayoa E. (2009), en un estudio similar informó un 67% de pacientes con lesiones de bajo grado que se realizaron electrofulguración; y, por su parte Breijo H (2008) reportó un 24,2%. (14,15)

Según la literatura, la epidemiología de las infecciones de transmisión sexual, el inicio temprano de las relaciones sexuales, número de parejas y tabaquismo se han relacionado como factores predisponentes en las lesiones epiteliales del cuello uterino . ⁽¹⁵⁾

En nuestro estudio encontramos solo un 18% de pacientes con antecedentes de infecciones de transmisión sexual; la edad del primer contacto sexual fue en menores de 20 años en un 79% correspondiente a las adolescentes con una media de 17.59; siendo el número de parejas de entre 2 a 4 en un 67% evidenciando la promiscuidad, encontrando una media de 3.9.

Cabe destacar que el diagnóstico de HPV fue realizado por lesiones genitales; pues las pacientes no se realizaron PCR ni captura híbrida debido al elevado costo de los mismos.

	1º CONTACTO SEXUAL	Nº DE PAREJAS
BREIJO H. (2008)	16 a 19 85,5%	2 A 4 68%
SAMAYOA E. (2009)	15 a 18 49%	3 A 6 79%
LEZCANO A. (2008)	12 a 19 82%	
PACHECO L. (2010)	15 a 19 64%	

En nuestro servicio se opta por el uso de electrofulguración teniendo en cuenta que la paciente posea uno o mas factores de riesgo que lleven a desarrollar las lesiones de mas gravedad con el transcurso del tiempo.

Estos factores son: imposibilidad de seguimiento, tabaquismo, uso de anticonceptivos orales, pacientes mayores de 35 años, compromiso inmunológico (trasplantadas, HIV, corticoterapia). (16)

Las demás pacientes son sometidas a un seguimiento periódico cada seis meses por 2 años .

Teniendo cuenta estos factores en nuestro estudio observamos que el 14% eran mayores de 35 años de edad con una media de 27,98; el 79% residían en el interior del país, 22% fumadoras y utilizaban anticonceptivos orales respectivamente, un 36% correspondió a las primíparas.

Además, el 18% presentó antecedente de ITS, siendo el 81% HPV, 11% Sífilis y un 8% a pacientes viviendo con el virus del sida (PVVS).

	HPV	TABACO	LOCALIDAD	ESCOLARIDAD	ITS	ACO
MARTINEZ Y. (2008)	65,6%				72%	9,4%
LEZCANO A. (2008)	7%	39%	52%	47%		76%

En cuanto a la recurrencia de las lesiones hallamos solo un 4% (6 casos); de estas pacientes 3 eran fumadoras, 3 tenían antecedentes de HPV, y 2 pacientes eran PVVS, 3 usaban anticonceptivos orales, es decir presentaban factores de riesgos que incrementan la infección por HPV. Breijo H. reportó en su estudio un 6,5% (1 caso) de recurrencia de lesiones. Tatti S. (2007) halló un 12,86%. (6,15)

Todas realizaron un seguimiento de un año o más, es así que 5 pacientes tuvieron recurrencia de lesiones a los un año, 1 paciente a los 2 años.

Las mismas estaban en el grupo de aquellas con varias parejas sexuales, dos de ellas tenía 7, una con 6 parejas, una con cinco y dos con 3 parejas sexuales.

Las pacientes con recurrencia de lesiones con colposcopia positiva post electrofulguración al ser sometidas al estudio histológico reportaron un 33% (2 casos) de CIN I.

Este bajo porcentaje de recurrencia de lesiones post electrofulguración reafirma su valor y efectividad en la terapéutica de estas lesiones del cuello uterino; mas aun al observar en este estudio que el 100% de las pacientes no presentaron complicaciones post tratamiento.

Breijo H, reportó un 82,2% de pacientes sin complicaciones post electrofulguración. (15)

Cabe destacar que todas las pacientes fueron preparadas para el procedimiento: Análisis Laboratoriales de rutina y tratamiento previo con óvulos vaginales.

Otro aspecto interesante del uso de electrofulguración es que intenta mantener la capacidad reproductiva en las mujeres jóvenes, y evitar las complicaciones y secuelas de otras conductas más radicales.

7.- CONCLUSION

- La frecuencia del uso de electrofulguración en el manejo de las lesiones escamosas intraepiteliales de bajo grado del cérvix en el Servicio de Patología Cervical del Hospital Materno Infantil Reina Sofía Cruz Roja Paraguaya, en el periodo establecido entre el 1 de enero del 2016 al 30 de junio del año 2018 fue del **38%**
- Las características sociodemográficas más frecuentes fueron:
 - Edad de 20 a 35 años 78% con una media de 27,98
 - Localidad, Interior del país 79%
 - Escolaridad, primaria 55%
- Los antecedentes ginecológicos hallados fueron :
 - Primer contacto sexual <20 años 79% la media fue de 17.59

- Número de parejas sexuales de 2 a 4 67% con una media de 3.9
 - Primiparidad 36%
- Los cofactores que alteran la inmunidad del TGI fueron hallados en bajos porcentajes:
 - Tabaquismo y Anticonceptivos orales 22%
 - Antecedente de ITS 18%
- El tiempo de seguimiento de las pacientes mayormente observado fue de un año 83%
- La recurrencia de las lesiones fue del 4%
- Los resultados histológicos en la recurrencia de las lesiones con colposcopia positiva post electrofulguración fue CIN I 33%
- No se observaron complicaciones post tratamiento en el 100% de los casos

7.1.- RECOMENDACIÓN

Se recomienda el uso de la electrofulguración en el manejo de las lesiones de bajo grado, siempre y cuando las pacientes reúnan los factores de riesgos y los criterios para su realización; teniendo en cuenta la baja recurrencia de lesiones y complicaciones post tratamiento.

8.- BIBLIOGRAFIA

- 1) Loti Douglas R, Androphy Elliot J. Warts. En: Freedberg I, Eisen A, Fitzpatrick T. Dermatología en Medicina General. 5ta ed. Buenos aires: Editorial Médica Panamericana, 2001; 350-365
- 2) González Merlo J. Lesiones premalignas del cuello uterino. Neoplasia intraepitelial cervical. En Oncología Ginecología. 1992: 87 – 145.

- 3) Botella Lluisa J, Clavero Nuñez. Tratado de Ginecología. 12 ma de T III. Cap XXVIII. La Habana. Ed. Científico – Técnica 1983. P. 519.
- 4) Lima Acevedo AS. Eficacia de la Podofilina, el Ácido tricloroacético y la Criocirugía en el Tratamiento de las Verrugas Genitales Externas [tesis de especialista]. Ciudad Habana: ISCM-H. Facultad Comandante Manuel Piti Fajardo.; 2005 Miracco C, Palummo N, Lavergne D, Nyongo A, Tosi P, de Villiers E-M. Malignant Melanoma: Search for human papillomavirus. Arch Dermatol/Vol-137, Jun 2001, pages:826-827.
- 5) Huertas - Pacheco, S, Acosta-Forero, J, Cabarcas-Santoya, M et al. The prevalence of squamous intraepithelial lesion (SIL) and malignancy for squamous cells of undetermined significance ASCUS in a public health service in Colombia, 2004-2005. Rev. Colomb. Obstet. Ginecol. [online]. abr. /jun. 2008, vol.59, no.2 p.124-130. Disponible no World Wilde Web: <http://www.scielo.org.com>.
- 6) Tatti S. Colposcopia y patología del tracto genital inferior. Editorial Panamericana. Buenos Aires, Argentina. 2011 Cap. 18, pp 139-144.
- 7) Ibarra H, Echeverría M. **Lesiones Premalignas de Alto Grado del Cuello Uterino en el Centro Materno Infantil Hospital de Clínicas (1998 Al 2003) En: Monografías de Ginecología y Obstetricia. Efacim. Asunción Paraguay, 2009**

- 8) **Soilà A.M, Vázquez G, Britez M, Etcheverry R, Prevalencia de Lesiones Precursoras De Cáncer De Cuello Uterino En El Hospital Nacional de Itauguá. En Anales III Congreso Latinoamericano De Patología Del Tracto Genital Inferior y Colposcopia. Setiembre 7 Al 11 De 1998, Asunción-Paraguay P.158**
- 9) Díez Recio Esther, Cuevas Santos Jesús, Boixeda de Miquel Pablo, Fonseca Capdevila Eduardo, Eusebio Murillo Esther de. Aplicación de la tecnología láser en las lesiones de genitales. Arch. Esp. Urol. [revista en la Internet]. 2008 Nov ; 61(9): 1145-1156. Disponible en: http://scielo.isciii.es/scielo.php?script=sci_arttext&pid=S0004-06142008000900027&lng=es.
- 10) BARRERA E ALEJANDRO, MANSILLA E JUAN ANDRÉS, BANNURA C GUILLERMO, PEÑALOZA M PAULINA, DABANCH P JEANNETTE, ZÚÑIGA T CLAUDIO et al . Tratamiento quirúrgico de condilomas perianales en pacientes VIH positivos. Rev Chil Cir [revista en la Internet]. 2006 Dic ; 58(6): 451-455. Disponible en: http://www.scielo.cl/scielo.php?script=sci_arttext&pid=S0718-40262006000600010&lng=es.
- 11) Martínez Chang Ysis Margarita, Sarduy Nápoles Miguel. Manejo de las adolescentes con neoplasia intraepitelial cervical. Rev Cubana Invest Bioméd [revista en la Internet]. 2006 Mar ; 25(1):

Disponible

en:

http://scielo.sld.cu/scielo.php?script=sci_arttext&pid=S0864-03002006000100001&lng=es.

12)Guillermo Sanabria JN, Abreu Mérida M, Salgueiro Medina V, Palacios Valdés G. Prevalencia del Papiloma Humano en el cuello uterino. Pinar del Río. 2004. Disponible online:http://www.conganat.org/7congreso/trabajo.asp?id_trabajo=495.

13)BARRERA E, ALEJANDRO et al. Tratamiento quirúrgico de condilomas perianales en pacientes VIH positivos. *Rev Chil Cir* [online]. 2006, vol.58, n.6 , pp. 451-455 . Disponible en: <http://www.scielo.cl/scielo.php?script=sci_arttext&pid=S0718-40262006000600010&lng=es&nrm=iso>. ISSN 0718-4026. <http://dx.doi.org/10.4067/S0718-40262006000600010>.

14)Somayoa E, Romero A. La electrofulguración como método de tratamiento de las displacias cervicales. Disponible online en : <http://www.bvs.hn/RMH/pdf/1989/pdf/Vol57-4-1989-4.pdf>

15)Breijo Madero H, Alfonso M, Crespo Fernández. Tratamiento conservador de las lesiones benignas del cuello (electrofulguración o ácido tricloroacético). ISSN 1028 - 480X RNPS 1840 Boletín de Medicina General Integral. 2001; 5(1). Disponible online en : <http://www.revcmpinar.sld.cu/bol-mgi/bol-mgi51/bol-mgi512.html>

- 16) **Espínola P., Gonzales Romero Z, Calabrese E, L.I.E. De Alto Grado De Cervix Uterino. En; Resumen De Temas Libres Iii Congreso Latino Americano De Patología Del Tracto Genital Inferior Y Colposcopia. II Congreso Paraguayo De Patología Del Tracto Genital Inferior Y Colposcopía. Setiembre 7 Al 11 De 1998. Asunción-Paraguay P.172**
- 17) Lower J. Guías de Manejo de las Citologías Anormales. Consenso del Tracto Genital Inferior. Sociedad Argentina de Patología y Colposcopia del Tracto Genital Inferior 2009. Buenos Aires Argentina, 2009
- 18) Lezcano A. Prevalencia de ASCUS. Hospital Materno Infantil Reina Sofía, Monografía. Asunción, Paraguay, 2009
- 19) Pacheco L. CORRELACION CITOLOGICA – HISTOLOGICAS DE LAS LESIONES INTRAEPITELIALES DE CERVIX. Hospital Materno Infantil Reina Sofía, Monografía. Asunción, Paraguay, 2010